

出國報告（出國類別：國際會議）

2017 年美國神經外科醫學會(CNS)年會

服務機關：臺中榮民總醫院神經醫學中心

姓名職稱：周育誠主治醫師

派赴國家：美國

出國期間：106 年 10 月 7 日至 106 年 10 月 11 日

報告日期：106 年 10 月 25 日

摘要 (含關鍵字)

參加本次大會，我們呈現本院高科技團隊合作的臨床治療成績於國際學術領域，我們發表海報論文「混成手術於兒童腦血管疾病」，此種先進而精確的手術技術，也與國內外相關領域專家交流。感謝台中榮總團隊的合作努力，各級主管和同仁們的支持！由大會便利的網路應用軟體、各領域專家群組研討、各領域最新指引、榮譽嘉賓演講、兒童神經外科專家會議、即時連線手術示範與手術實驗室等，使本人獲益良多。與榮譽嘉賓相談，已獲得 Johns Hopkins 醫院邀請函，歡迎本人研修。本人將持續致力於本院特色領域發展，與深化多科部團隊治療，為本院做優質的學術發表，以及辦好相關領域的學術研討大會。

關鍵字：兒童神經外科、內視鏡、手術實驗室、Johns Hopkins。

本文：

目次

一、目的

1. 呈現本院高科技團隊合作的臨床治療成績於國際學術領域
2. 與國內外相關領域專家交流

二、過程

1. 發表海報論文「混成手術於兒童腦血管疾病」

內容摘要

介紹：在具有平板檢測器 (FD) 電腦斷層掃描 (CT)，三維旋轉血管造影 (3D-RA) 設備的混合操作套件中，可以提供腦血管手術中的精確的三維 (3D) 影像導引。然而，這些經驗在兒童患者中的文獻有限。在本研究中，我們調查兒童腦血管疾病混成手術的優勢和新技術。

材料和方法：在台中榮民總醫院的混合手術室，6 名年齡為 2 歲 3 個月至 15 歲的兒童接受手術。其中一人接受了 DynaCT 的即時 3D 影像和無框式立體定位抽吸腦內出血的程序，其中 5 例接受術中數位減除血管造影 (DSA) 和開顱手術以切除動靜脈畸形 (AVM)。

結果：所有患者均可順利地接受整個手術，一位自發性腦出血的兒童接受無框式立體定位手術，她的右偏癱、失語症很快就有所改善。另外其他 5 例兒童都行手術三維旋轉血管造影 (3D-RA)，而以顯微手術完全切除動靜脈畸形。其中一例具有小型動靜脈畸形，未顯現於上次手術後的 DSA，術中採用 3D-RA 輔助手術完成動靜脈畸形的顯微手術切除。其中一例在第一次切除後，由術中 3D-RA 檢測到小的動靜脈畸形殘留，並在同一次全身麻醉期間確認全部切除。

結論：在混合手術室可以減少手術之外的血管造影控制，和隨後可能再次手術的需求。混合手術可以被視為是治療兒童腦血管疾病的可行、良好的替代或補救手術。

Case number	Age at surgery at hybrid room (years)	Gender	Diagnosis	Spetzler-Martin Grade	Surgery	Residual nidus after first resection
1	2.25	M	Right frontal AVM with ICH	II	Microsurgery	Yes
2	5	F	Spontaneous left temporal ICH		Frameless stereotactic aspiration	
3	10	M	Right temporal AVM with ICH	I	Microsurgery	Yes
4	14	M	Left temporal AVM with ICH	IV	Microsurgery	Yes
5	14	M	Left frontal AVM with ICH	II	Microsurgery	No
6	15	M	Right temporo-occipital AVM with ICH	III	Microsurgery	No

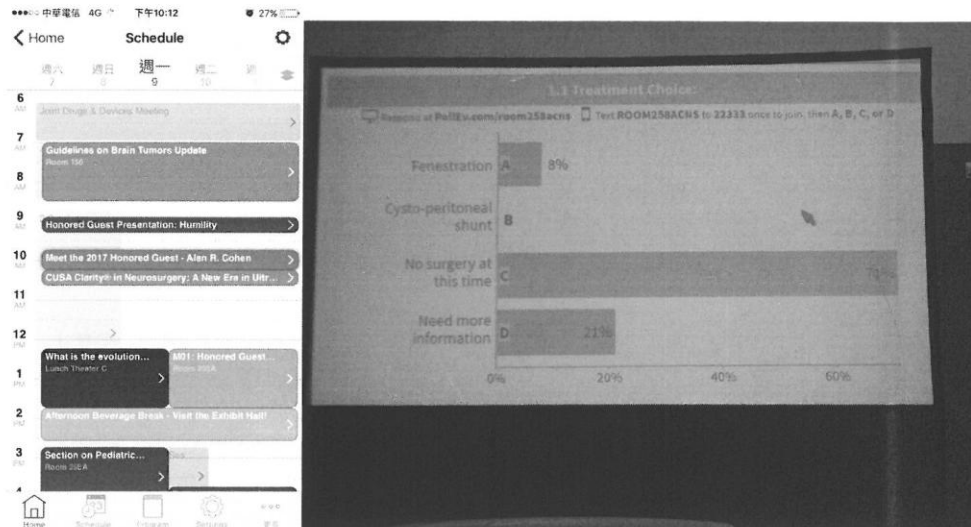2. 參加兒童神經外科分組的研討會

三、心得

感謝台中榮總團隊的合作努力，各級主管和同仁們的支持！本人發表台中榮總介入性神經外科和兒童神經的團隊合作治療成果，這在國內兒童腦血管疾病的治療，是先進而精確的做法。將本院在此特殊領域多年來大家一起努力的成果，兒童神經外科與各團隊合作的治療成績，呈現於國際學術領域。和國內數家醫學中心和大型醫院，台大、高雄醫學大學附設醫院、嘉義長庚等醫院醫師一起參與此神經外科界的學術盛會，與其他國家充分交流。在醫療大環境的有限資源下，我們台灣能持續保持國際級臨床工作和學術研究，慶幸也很榮幸有好的支持讓我們能發揮。

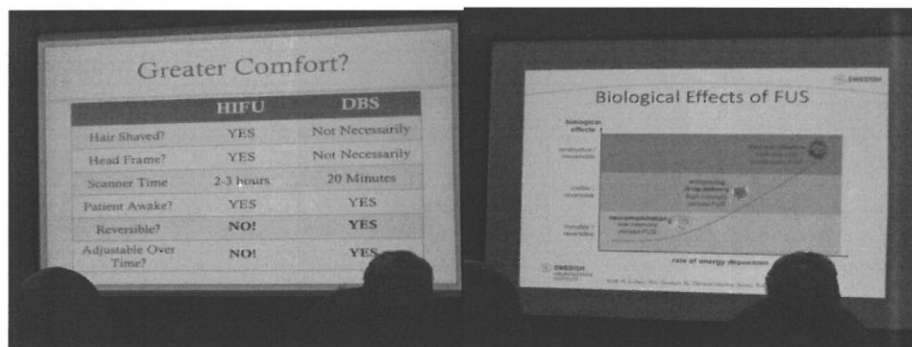
所見所聞要點如下：

一、大會便利的網路應用軟體：



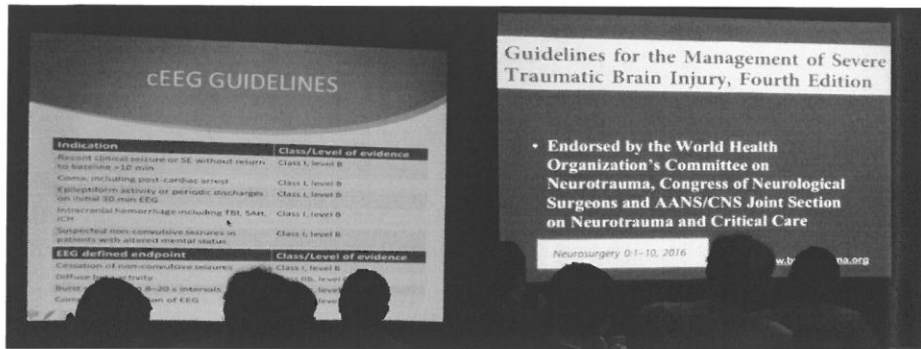
大會的手機應用程式相當實用，可以規劃想聽的演講，提醒自己參加何時段的會議；依分類搜尋自己有興趣的題目和地點，查詢同一講者不同場次的活動；方便與會者利用網路發表意見和交流，有互動式程式幫助大家了解各種臨床思維的選項比例。

二、各領域專家群組研討：




大會分門別類，有各領域的研討會，第一天有功能性神經外科的研討會，討論腦部一些迴路的新研究，各種治療方式的最新資料和長期追蹤。以 HIFU (High Intensity Focused Ultrasound, 高能量聚焦超聲波) 現已應用於美容，也有團隊開發針對特定的腦中神經核給於能量，治療神經功能、運動疾患已是世界潮流，若未來適應症愈來愈多，經成本分析考量適不適合由我們功能性神經團隊引進。神經調控與破壞兩種方法並行，各有其優缺點，看病患的經濟狀況，可選擇適切的療法，兩者都有一定的療效，神經調控費用高，但優點是神經功能經調整刺激條件是可逆的。

三、各領域最新指引：



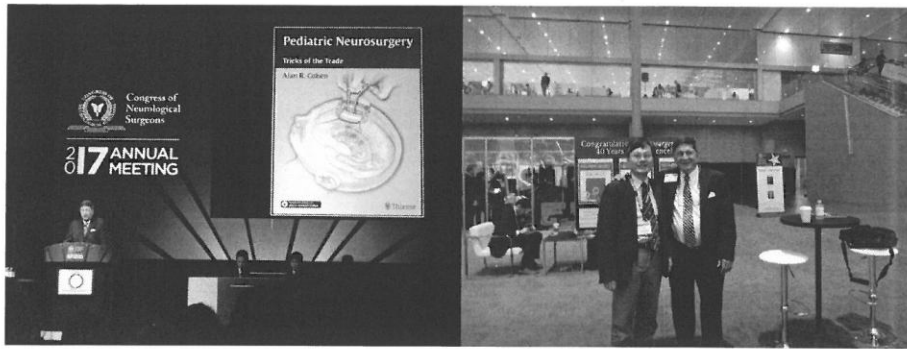
大會第二天有神經重症、腦創傷處置的更新，讓與會者得到統整的最新實證觀念，如癲癇的治療和預防，低體溫療法的使用等，所得到的能直接應用於臨床工作上。持續性的腦波監測對神經重症的幫助，在實證醫學等級高，國內有些醫學中心有專人專注此應用，可提供我們神經醫學中心做參考。



第三天有神經腫瘤處置的更新，化學治療對低惡性度腦膠質瘤的角色，有高等級實證醫學的支持，所以是新的治療趨勢，可幫助手術不易清除腦瘤的病患有較佳的控制，但實務面上我們會面臨健保是否給付的問題。

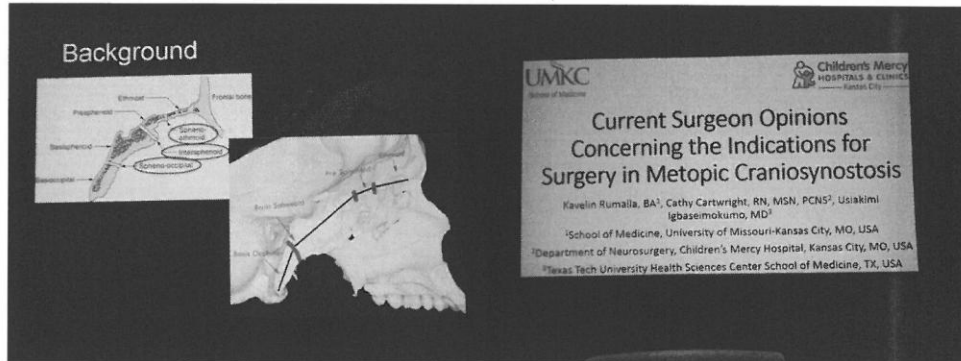
有轉移性腦瘤的研討，開顱手術與放射手術在不同病況下的選擇，也可相輔相成，而放射手術優於全腦放射治療，使病患的長期認知功能維持較好。類固醇、抗癲癇藥物在實證醫學上，建議我們如何使用。

四、榮譽嘉賓演講與激勵本人再次進修：



大會第三天的榮譽嘉賓演講為 Johns Hopkins 的兒童神經外科主任 Alan Cohen 教授，他外號為孩子們的貓王醫師，他分享自己的成長歷程，對兒童的治療照顧和專業的追求，值得我們學習。我與他結緣於 2013 年，他擔任波士頓兒童醫院神經外科主任，跟他學習很多腦瘤、內視鏡手術等相關領域，收穫很多。他所編著的兒童神經外科教科書，對我而言相當實用。他也很熱情歡迎我再度跟他研修，在大會期間以電子郵件往返，他的助理已將寄給我到 Johns Hopkins 的邀請函，我會依院內程序申請，希望在研讀他編著的最新教科書後，可得到他們團隊原汁原味的實例印證和絕活，為國內兒童帶來更好的特殊領域醫療。

五、兒童神經外科專家會議：

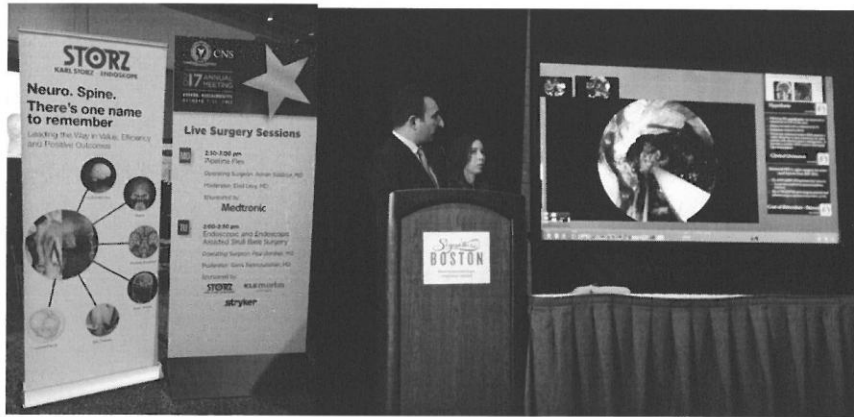


連續兩天的下午，有兒童神經外科的論文發表，其中兒童顱底內視鏡手術是否造成發育上的問題，答案是不會，經由好的研究設計與解剖參數比較，有了科學的證據，值得我們效法。論文發表之後，都有群組討論時間，由各大醫院提出病例，與會者可以手機中大會應用軟體投票表達自己會採取的作法，各抒己見，腦力激盪，討論熱烈，氣氛融洽。會中還討論了兒童運動傷害，他們很重視從小成長的每個環節。



很高興於大會中再度遇到我的恩師哈佛 Michael Scott 教授，自 2005 年他回覆我電子郵件願意收我為徒，讓我先後於 2008、2013 年至波士頓兒童醫院進修，所知所學讓我能國內有機會建構團隊治療，幫助中部地區兒童。

六、即時連線手術示範與手術實驗室：



Live surgery 連線手術室的示範，也是重頭戲，讓與會者可看顛底內視鏡大師 Paul Gardner 的手術實況，並可直接以視訊向大師請益。



手術影像實驗室，集各家高科技公司研發之精華，是本次大會創舉，方便大家做模擬手術研習，結合影像虛擬實境，或作影像導引手術之訓練，讓大家能體會最新的科技來輔助外科治療。

綜觀這次大會，除了精闢的演講，也做了各領域觀念的更新與統整，有專業群組的案例討論，方便大家凝聚處置共識。

四、建議事項（包括改進作法）

1. 深化科部團隊及與病友團體合作：達到科與科之間的水平整合很重要，集思廣益，分工合作，才能面面俱到，尤其是繁雜的兒童神經醫療，能完整提供相關科別的醫療專業，才能讓病童安心接受我們照護，不同科別互相轉介，自然能吸引病童在我們這裡治療。目前我們兒童神經腫瘤已經運作四年多，脊柱裂團隊已經運作三年多，我們不僅做好臨床工作，也已伸出觸角，透過病友團體的力量達到衛教普及。
2. 增進國際交流與參訪交流：透過大會學術發表，讓國際知道我們的能量，透過進一步的參訪交流觀摩，借重其他國家的經驗，助益我們在特殊領域的發展。
3. 繼續維護本院兒童神經外科臨床資料庫：自 2013 年開始建立資料庫，已依此在國內外各學術會議上發表，未來繼續在國際發聲。也可從回顧過去病例，激勵與精進自己。
4. 建立本院兒童神經外科長期發展機制：在過去多位前輩努力累積的基礎上，為了在中部地區能永續發展，期望在神經醫學中心的架構下，建構可長可久的發展機制，培育後進，與世界同步。
5. 增加互動式的學術活動：於院內外學術研討，設計開放性的案例討論，以網路科技增進醫師間針對案例的互動交流，容易凝聚醫療共識。
6. 重大學術會議研討增設手術影像實驗室：本院成員常位居各醫學會要職，引領各專業領域，本人身兼台灣兒童神經外科醫學會秘書長，過去也有執行學術會議之經驗，可學習此次大會加入新的元素和節目。這是國際專業訓練的趨勢，透過醫學會大會，結合國內外高科技產業，以虛擬影像

作學員訓練，或訓練影像導引手術，提高手術安全性、熟練度和精準度。

附錄：海報論文

Hybrid Surgery for Pediatric Cerebrovascular Diseases

Yu-Cheng Chou MD, PhD, Wan-Hsien Chen MD, Chih-Hsiang Luo, Hung-Chieh Chen, Jia-Jean Yan, Hai-Tung Lee MD, Chung-Chyi Chen, Fu-Jen Lee, Shun Fa Yang, Yuang-Seng Tsou MD

Department of Neurosurgery, Neurological Institute, Taichung Veterans General Hospital, Taichung; Department of Neurological Surgery, Tri-Service General Hospital, National Defense Medical Center, Taipei; Department of Radiology, Taichung Veterans General Hospital, Taichung; Department of Research Center, Chung Shan Medical University, Taichung, Taiwan, R.O.C.

Introduction
Intraoperative three-dimensional (3D) images guidance during cerebrovascular surgery can be provided in hybrid operating suites equipped with flat-panel detector (FD) computed tomography (CT), three-dimensional rotational angiography (3DRA) facilities. There is limited literature of these experiences in pediatric patients.

Methods
Six children received surgeries at our hybrid operation room equipped with a robotic angiographic fluoroscopy system, the Artis Zeego FD system (Siemens AG, Forchheim, Germany) (Table 1). One of them received procedures with real-time DynaCT and navigation stereotactic aspirations of intracerebral hemorrhage (ICH). Five of them received intraoperative digital subtraction angiography (DSA) and microsurgery for arteriovenous malformation (AVM).

Table 1 Characteristics of patients

Case	Age	Sex	Diagnosis	Procedure
1	10	M	ICH	Stereotactic aspiration
2	12	F	AVM	Microsurgical resection
3	11	F	AVM	Microsurgical resection
4	13	M	AVM	Microsurgical resection
5	14	F	AVM	Microsurgical resection

Results
All tolerated the procedures well. Case 2 received frameless stereotactic aspiration (Fig. 1), and her right hemiparesis, aphasia got improved soon.

Case 1 with a small AVM, not shown by last postoperative DSA, but detected by MRA 3 months later (Fig. 2A), underwent complete microsurgical resection of AVM with the aid of intraoperative 3DRA (Fig. 2B).

Case 3 had a small AVM (Fig. 3A), and its remnant (Fig. 3B) detected by intraoperative 3D-RA after the first resection. Total resection was confirmed (Fig. 3C) during the same general anesthesia.

Discussion
The pre-, intra-, and postoperative acquisition of high-quality images can help guide the resection of AVMs, especially those that are small, diffuse, or of a complex angioarchitecture. 3DRA-CT is a useful adjunct to evaluate neurovascular lesions in children with lower resolution, high spatial resolution, and multiplanar reformating capability.

Conclusions
The hybrid surgery might be considered to be a feasible, good alternative or salvage surgical procedure for the treatment of cerebrovascular diseases in children.

References
1. Shi M, Liwan H, Chen J, Kubo M, Yoshida S, Chen YS. Intraoperative angiography using stereotactic navigation of arteriovenous malformation in children. *J Neurosurg*. 2012 Jun 15;117:429-35.
2. Pflaum M, Spiegel A, He S, Du J, Biedt H. CT reconstruction and MRI fusion of 3D rotational angiography in the evaluation of pediatric neurovascular lesions. *Neuroimaging*. 2017 Jun 15;31:505-510.

Fig. 1

3D images of DynaCT showing the position (black arrow) of the aspiration catheter at the center of hemorrhage.

Fig. 2A

Brain MRA demonstrating a small right frontal AVM (white arrowhead).

Fig. 2B

3DRA demonstrating the small AVM (left) was totally resected confirmed by intraoperative DSA (right).

Fig. 2A

Intraoperative 3DRA disclosing one AVM nidus (white arrowhead) and its feeding artery and drainage vein which aided us in localization, precise and smaller craniotomy design.

Fig. 3B

3D Roadmap showing the residual nidus. One aneurysm clip (white arrowhead) was placed to reduce the orientation of the residual nidus.

Fig. 3C

3DRA revealing the completion of AVM resection (white arrowhead).

Print Email Add / View Comments Back Close Current Session #11923