

# 試管嬰兒的適應症與治療流程

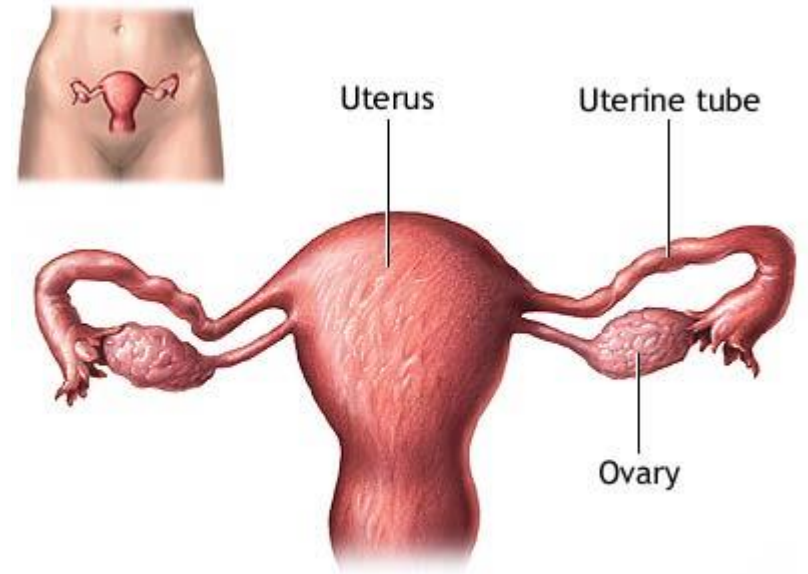
生殖醫學中心 何彥秉醫師

# 為何要做試管嬰兒？

- 輸卵管骨盆腔因素之不孕症
- 子宮內膜異位症之不孕症
- 排卵因素之不孕症
- 男性不孕症
- 不明原因之不孕症
- 以人工受孕治療仍然無效者
- 免疫因素不孕者

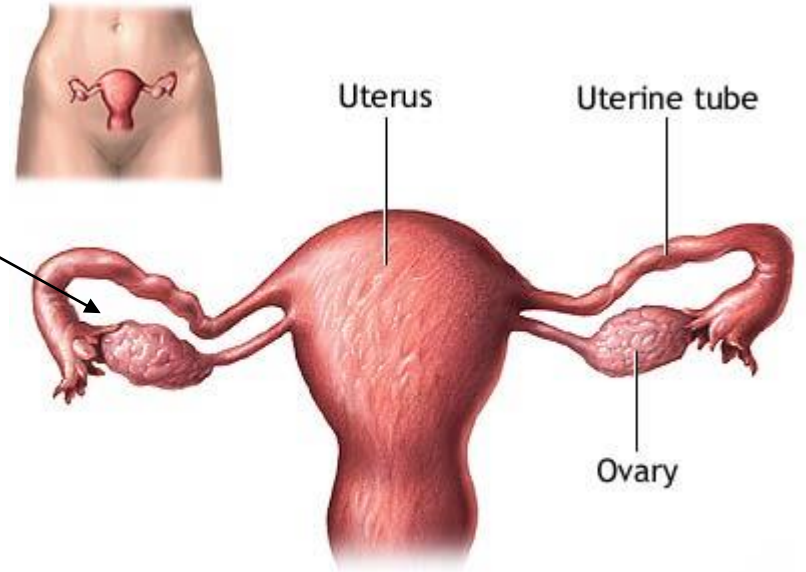
# 卵巢，輸卵管，子宮與骨盆腔

- 卵巢
- 輸卵管
- 子宮
- 骨盆腔



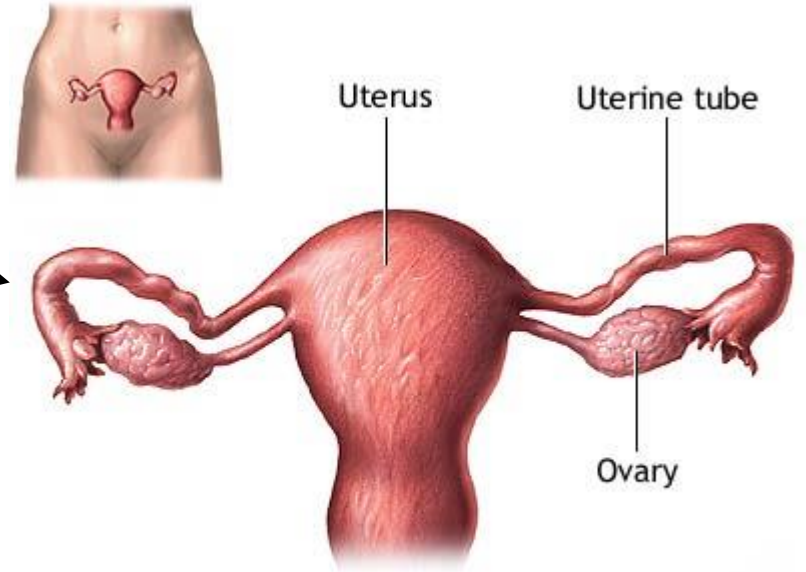
# 卵巢，輸卵管，子宮與骨盆腔

- 卵巢
- 輸卵管
- 子宮
- 骨盆腔



# 卵巢，輸卵管，子宮與骨盆腔

- 卵巢
- 輸卵管
- 子宮
- 骨盆腔



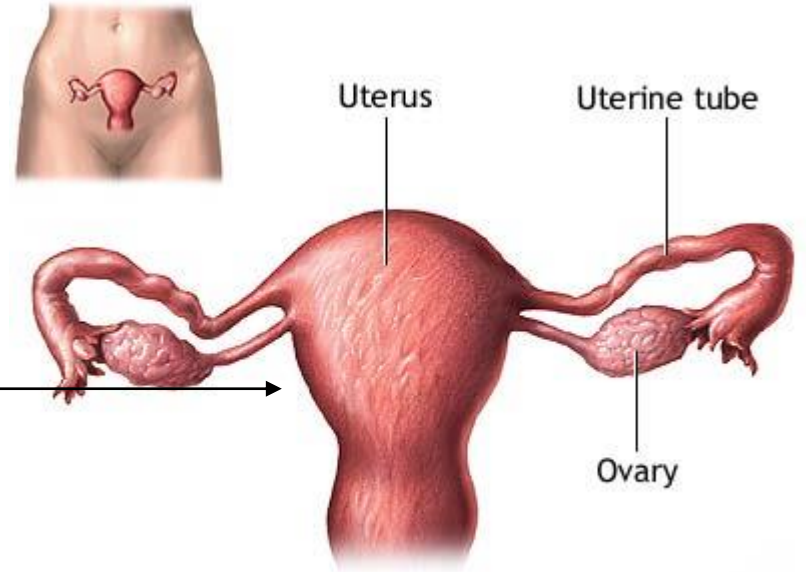
# 卵巢，輸卵管，子宮與骨盆腔

- 卵巢

- 輸卵管

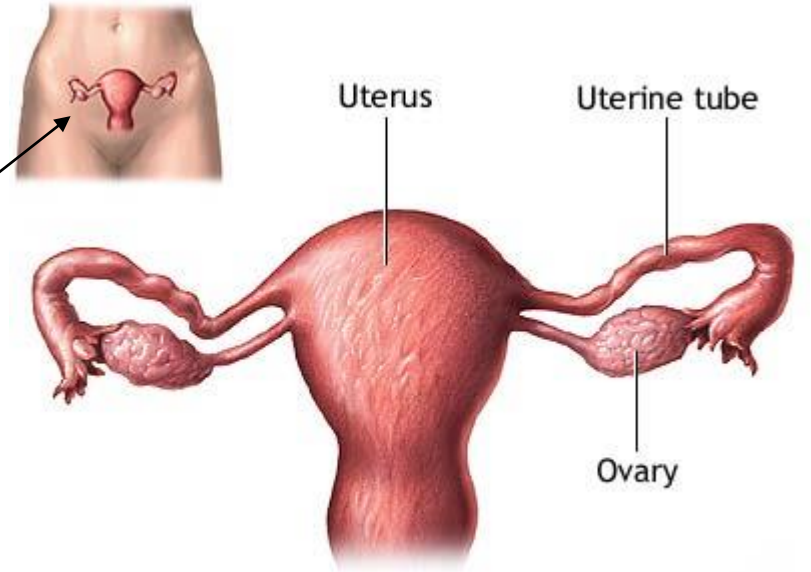
- 子宮

- 骨盆腔

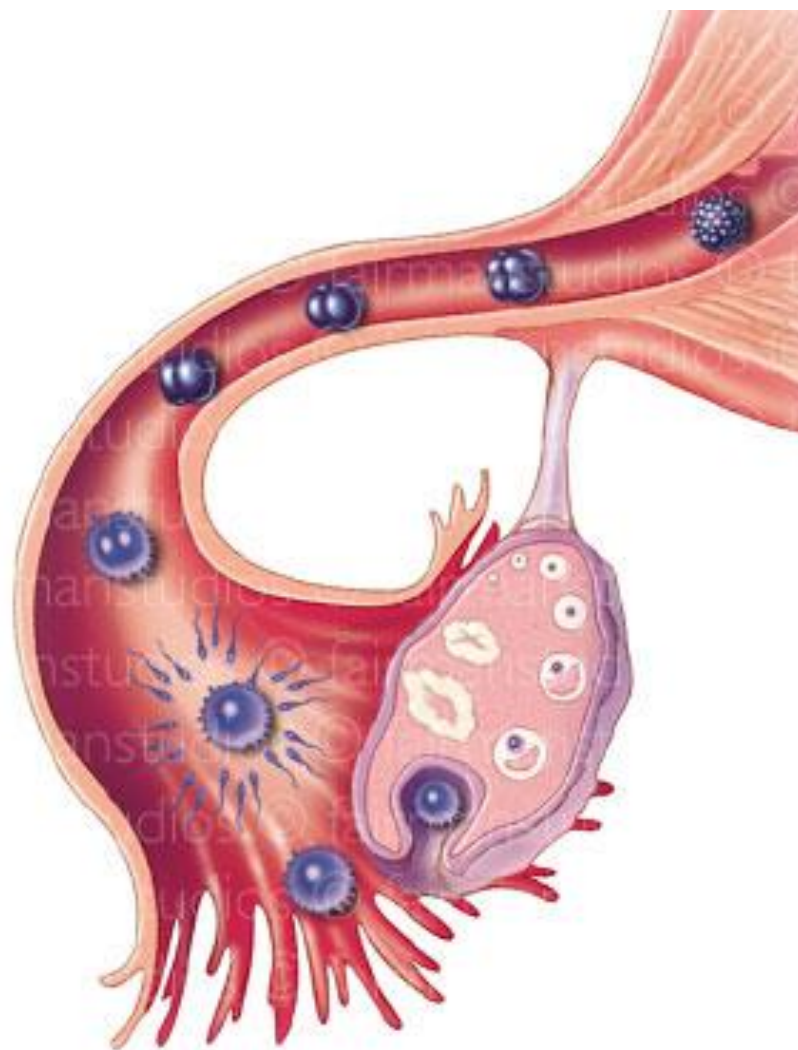


# 卵巢，輸卵管，子宮與骨盆腔

- 卵巢
- 輸卵管
- 子宮
- 骨盆腔

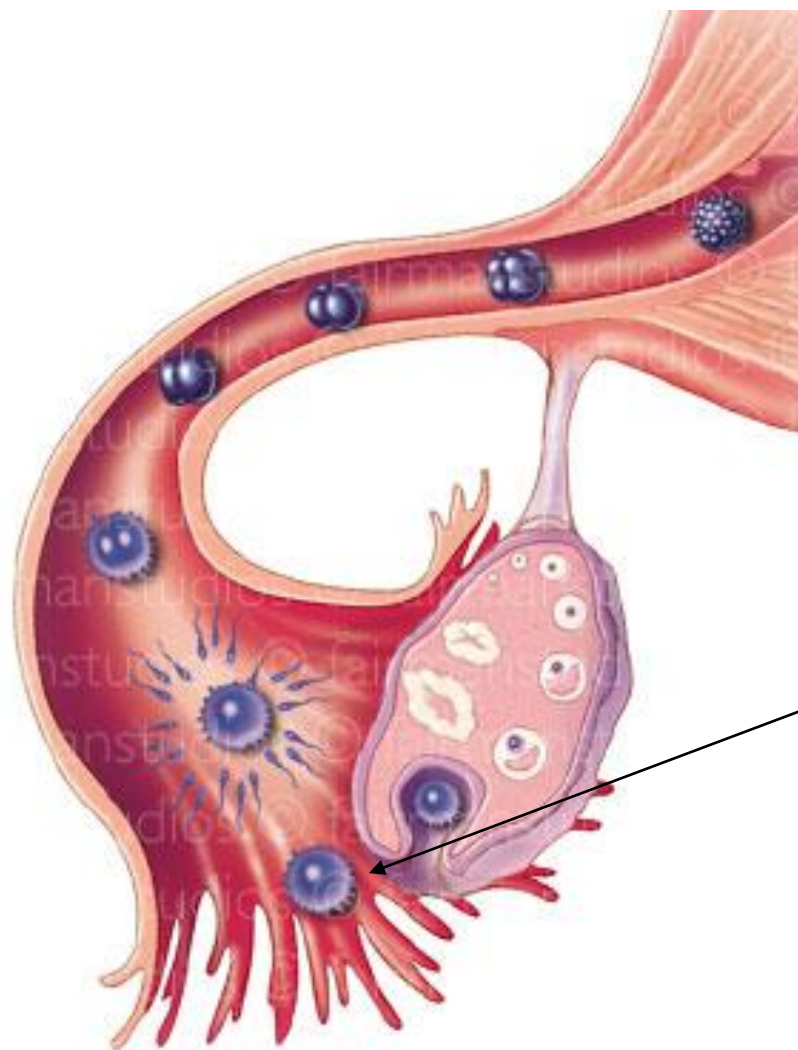


# 受孕旅程





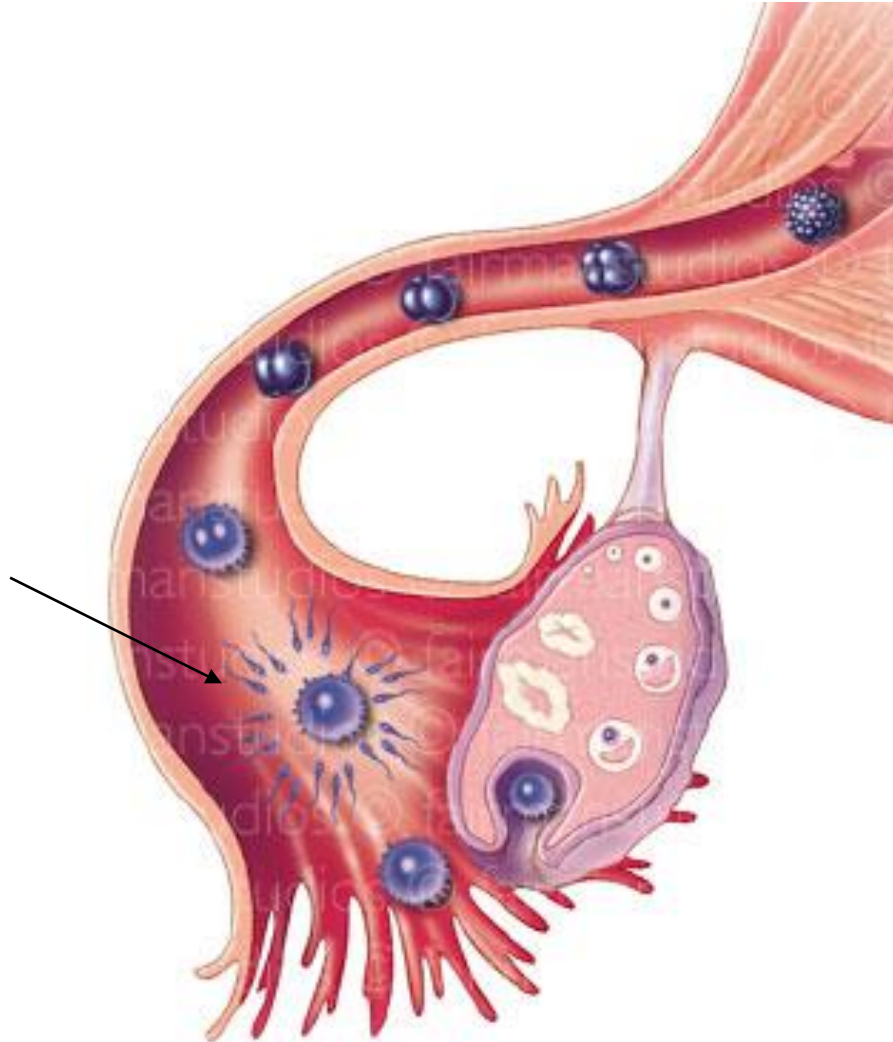
# 受孕旅程



排卵

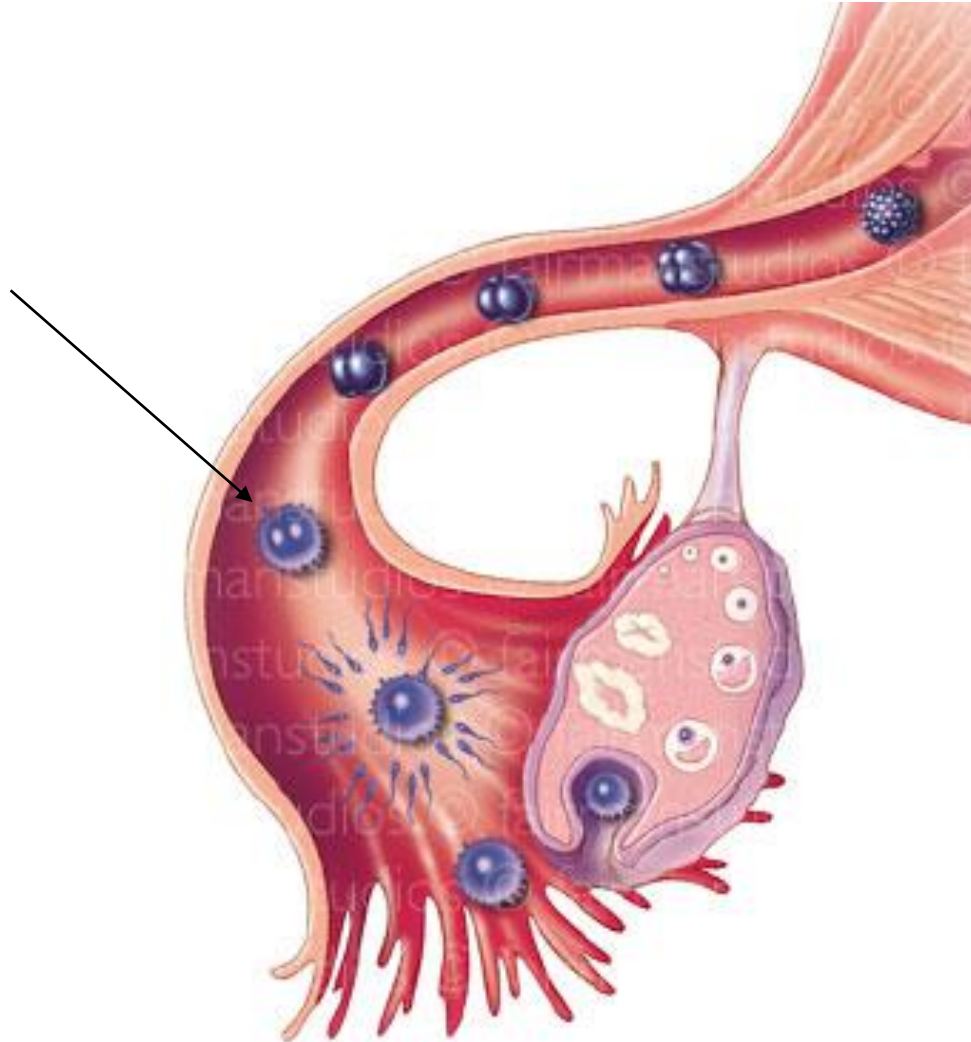
# 受孕旅程

精子與卵子



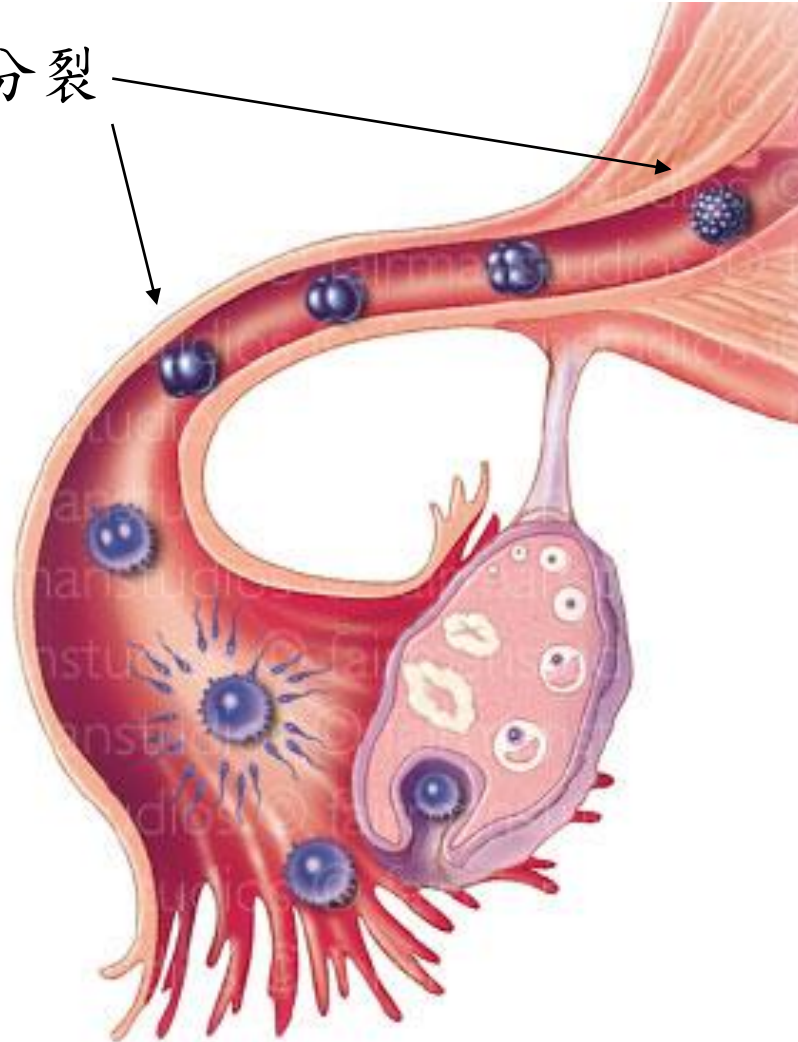
# 受孕旅程

受精卵

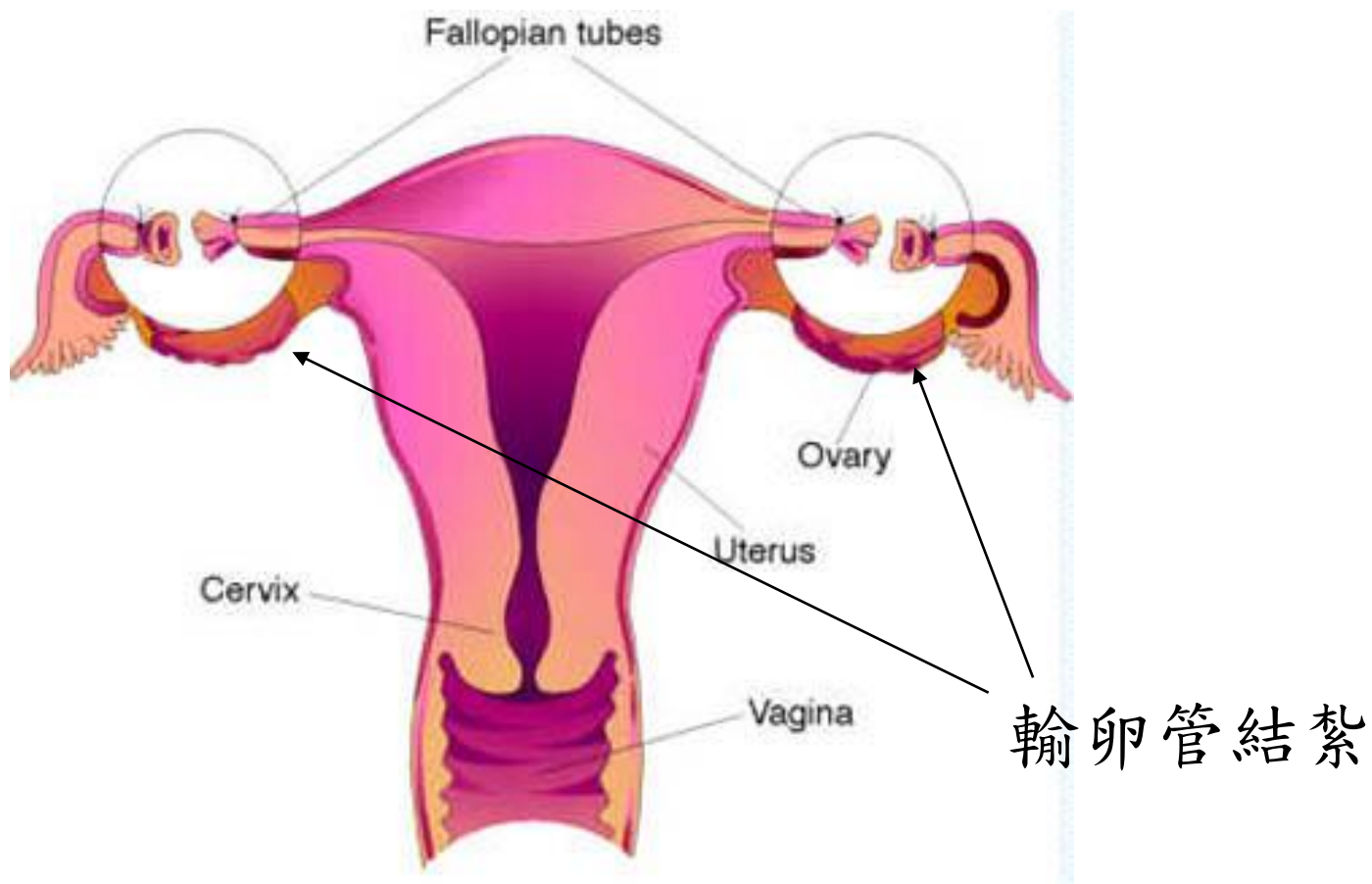


# 受孕旅程

胚胎細胞分裂

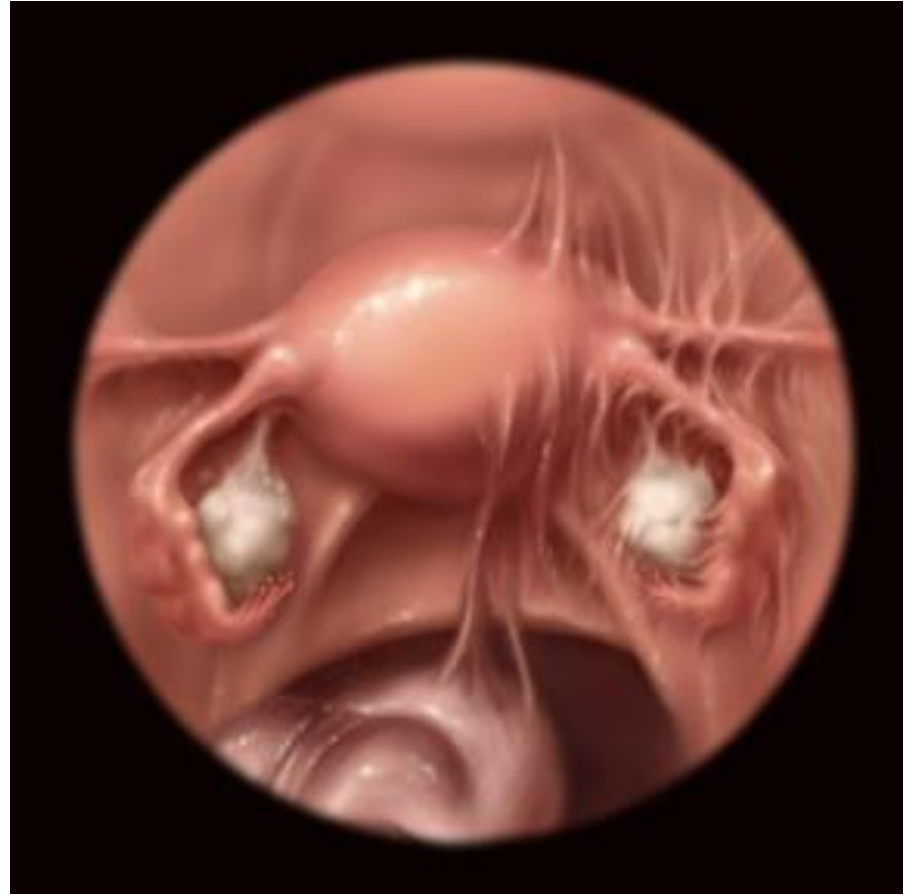

# 輸卵管骨盆腔因素



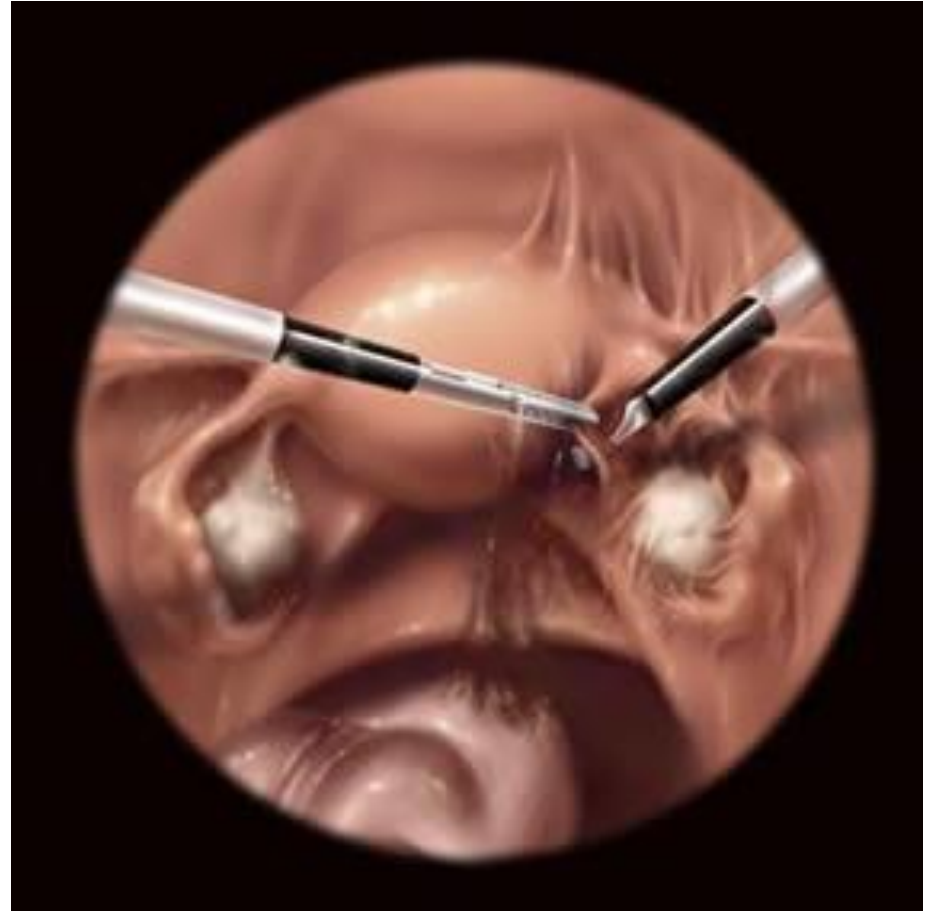# 輸卵管骨盆腔因素

- 骨盆腔粘黏



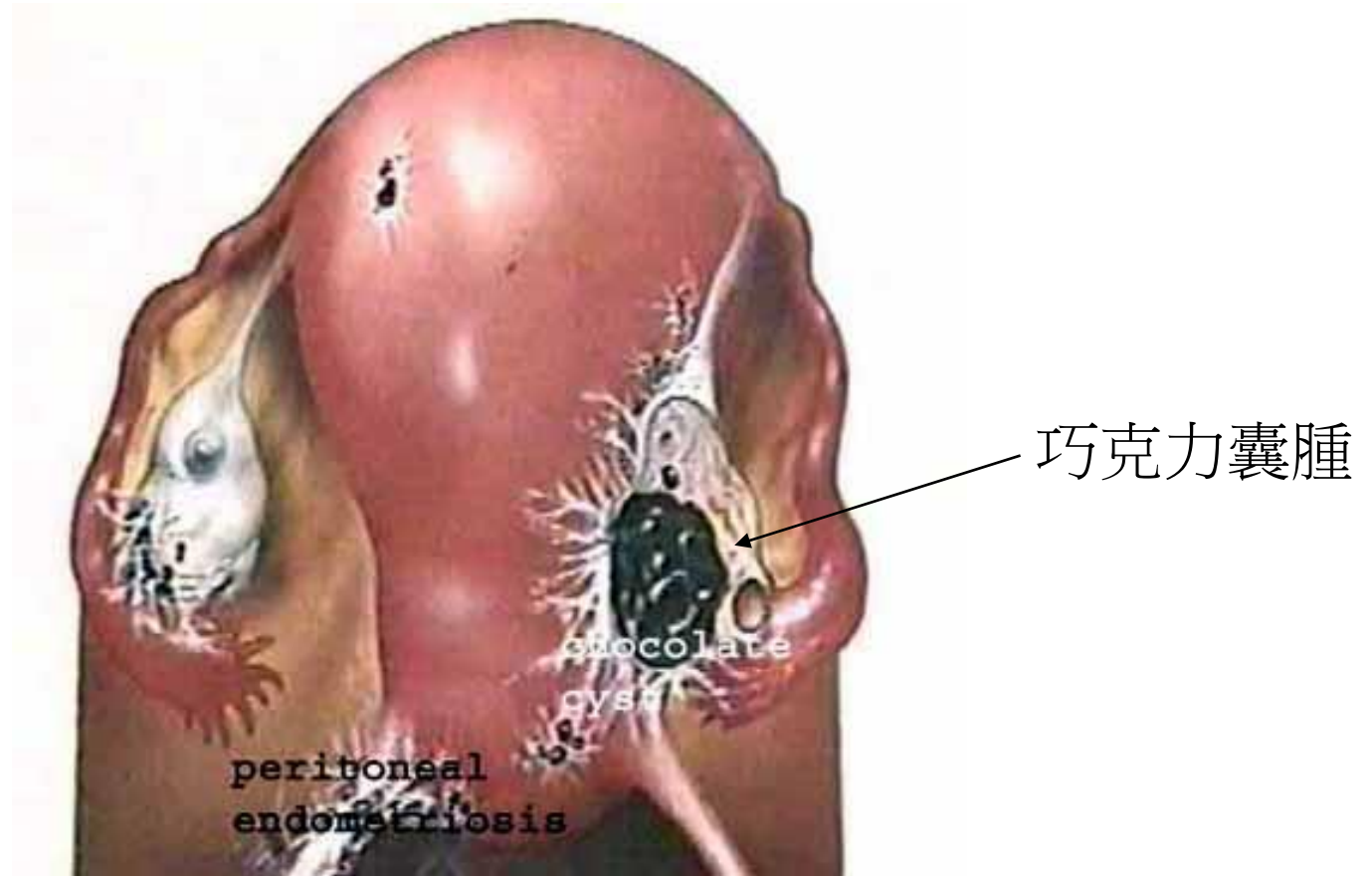
# 輸卵管骨盆腔因素

- 治療骨盆腔粘黏



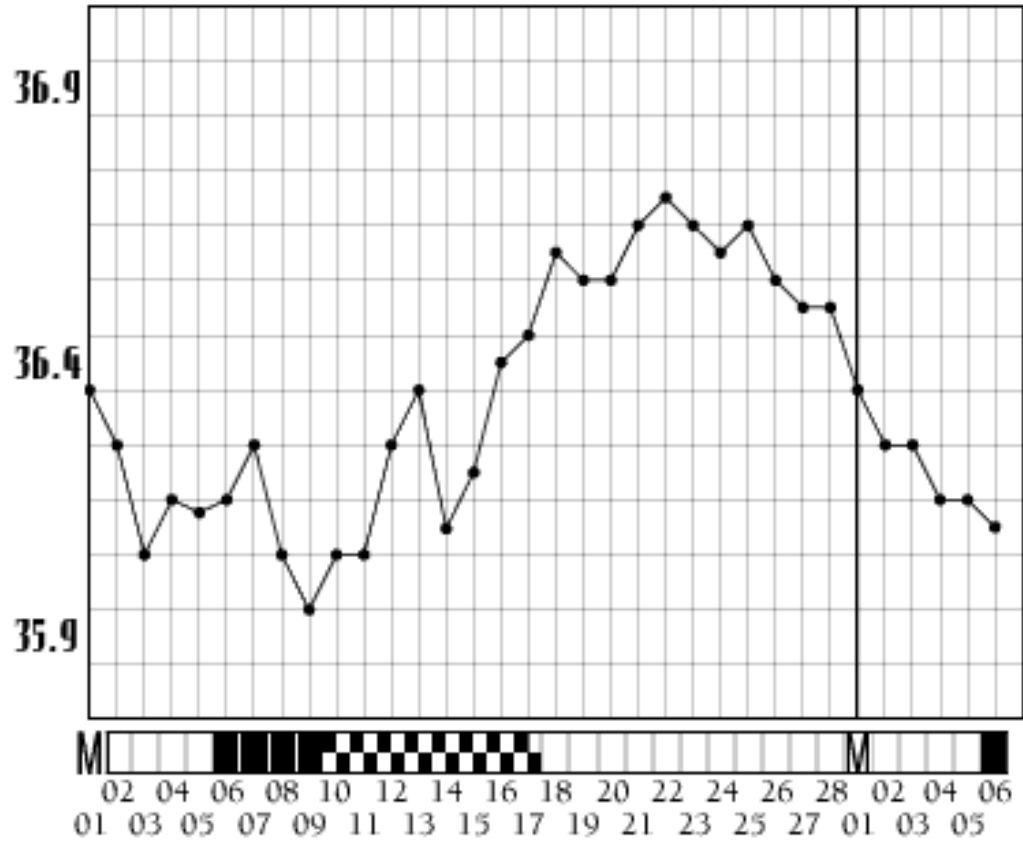


# 子宮內膜異位症

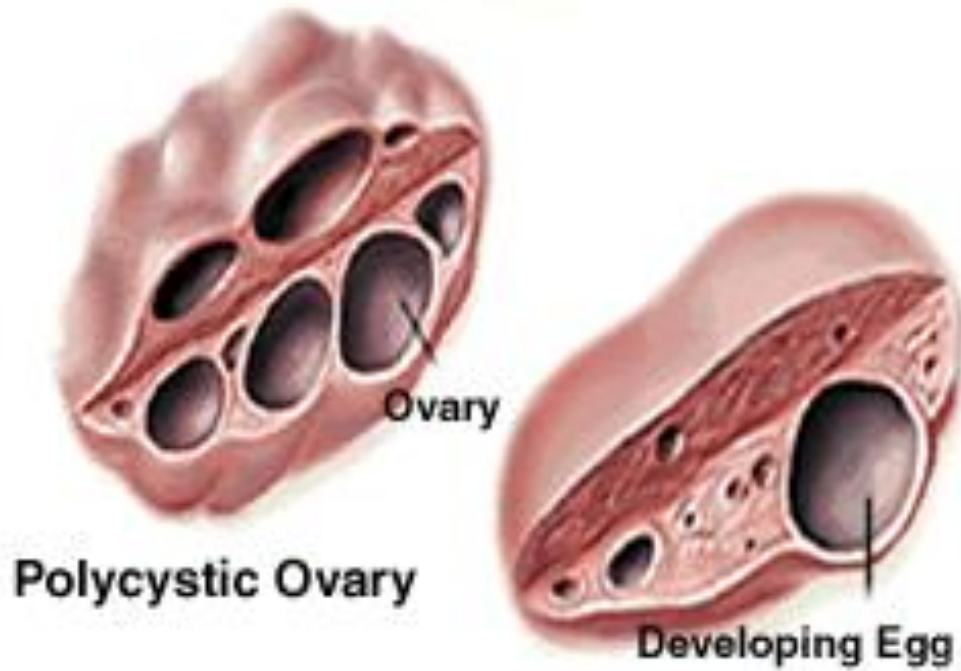




# 排卵因素



# 排卵因素



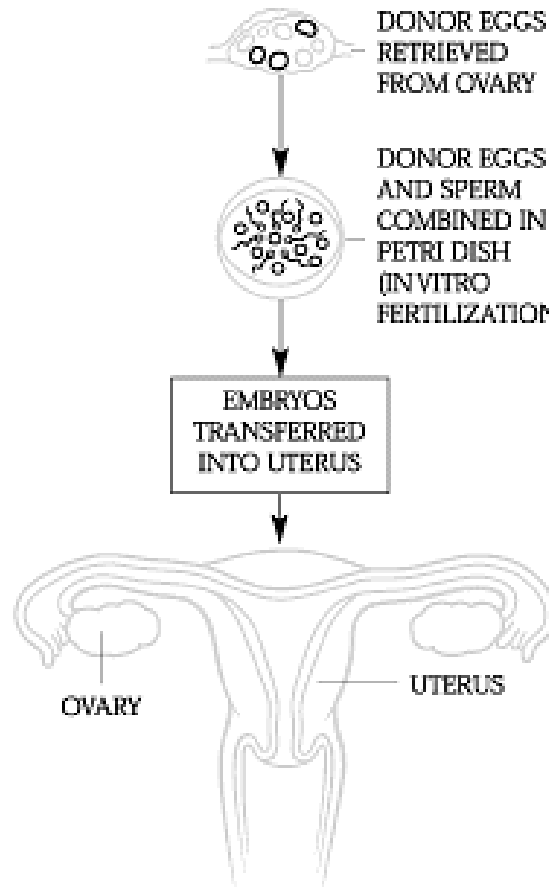
**Polycystic Ovary**

多囊性卵巢

**Normal Ovary**

正常卵巢

# 卵巢衰竭



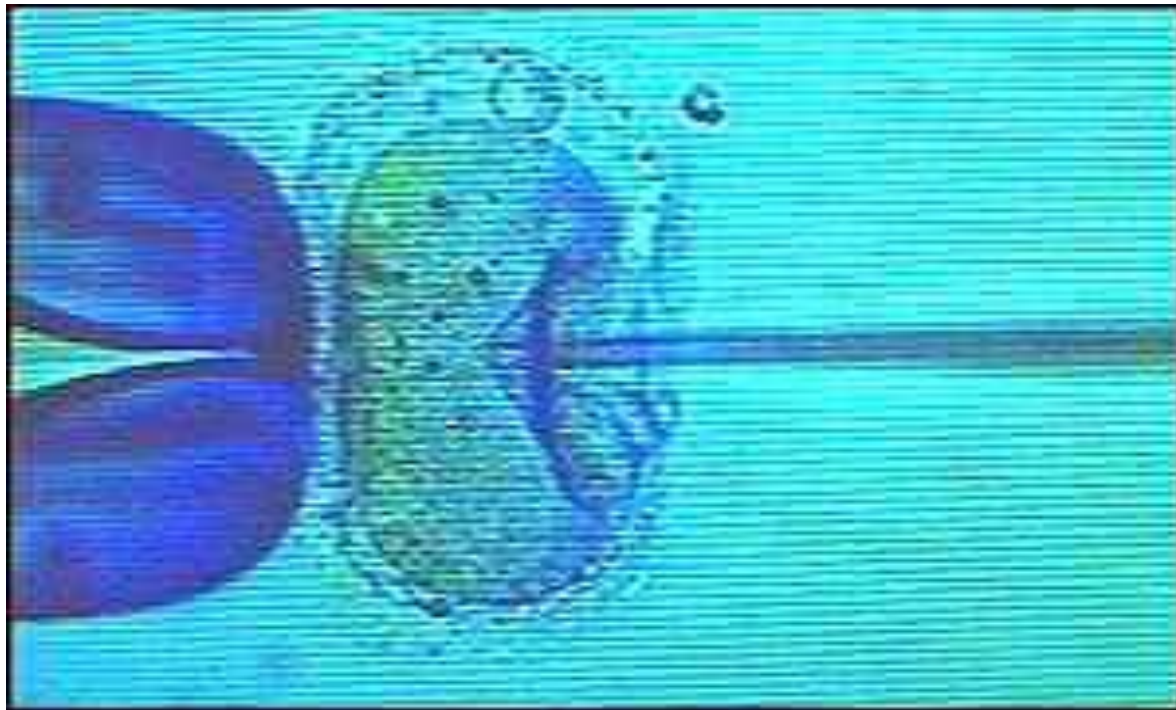
捐贈者的卵

先生的精子

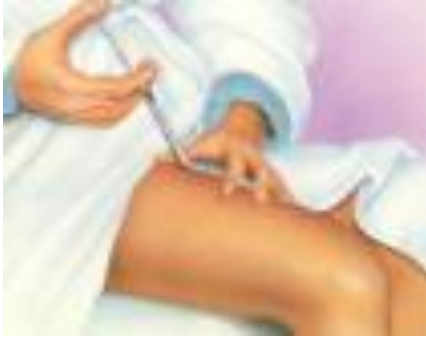形成胚胎

自己的子宮

# 男性不孕症

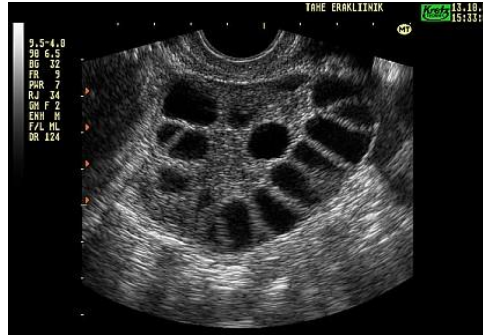

# 試管嬰兒的治療流程



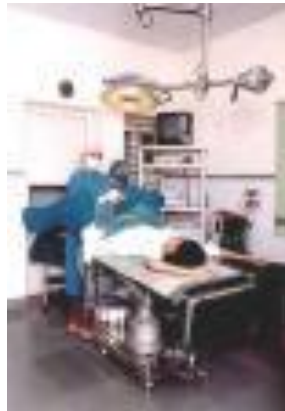注射排卵藥

# 試管嬰兒的治療流程



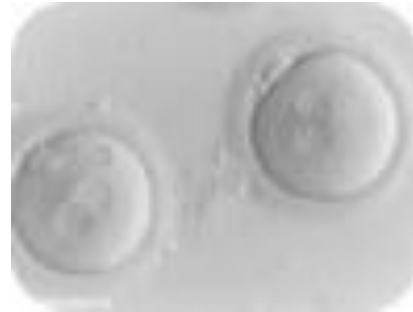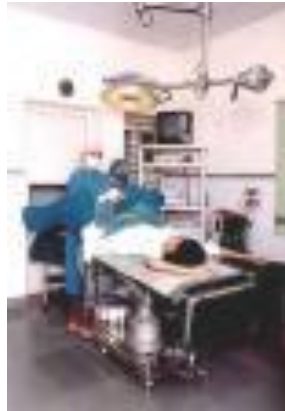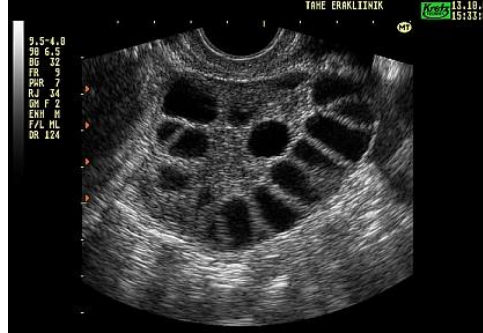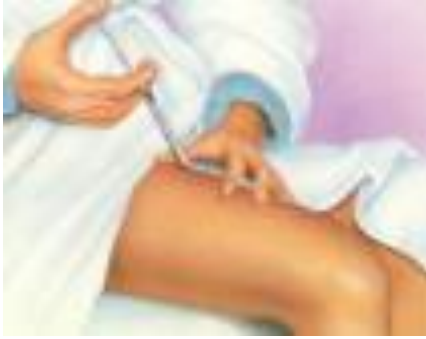超音波追蹤

# 試管嬰兒的治療流程



取卵

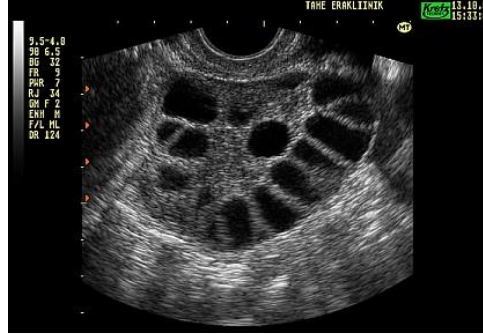# 試管嬰兒的治療流程



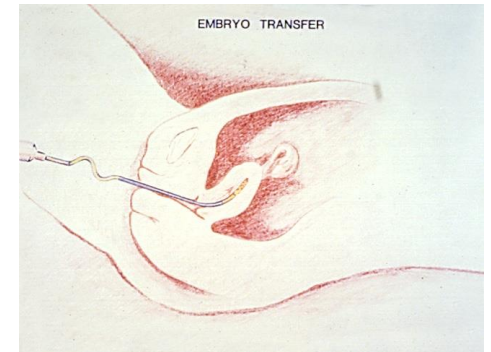
實驗室胚胎培養



# 試管嬰兒的治療流程

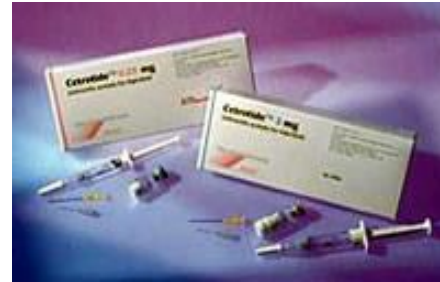
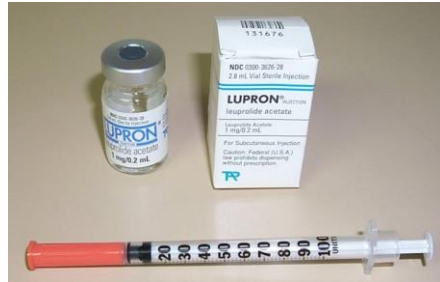
植入胚胎

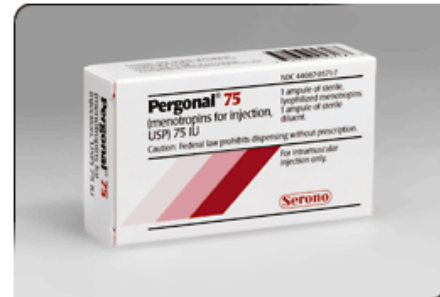
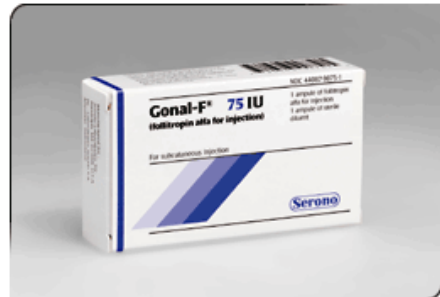
# 誘導排卵的藥物

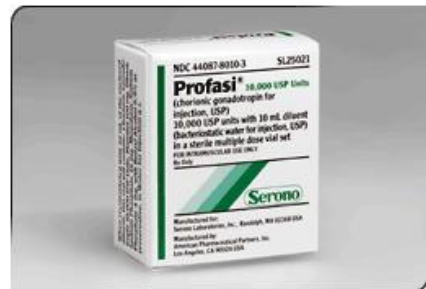抑制排卵針  
柳菩林  
Cetrotide



排卵針



破卵針



# 誘導排卵

## 短程引卵

下午pm9:00破卵針HCG

上午抑制排卵藥cetrotide

上午FSH

下午HMG

S S S S S


取  
卵

植  
入

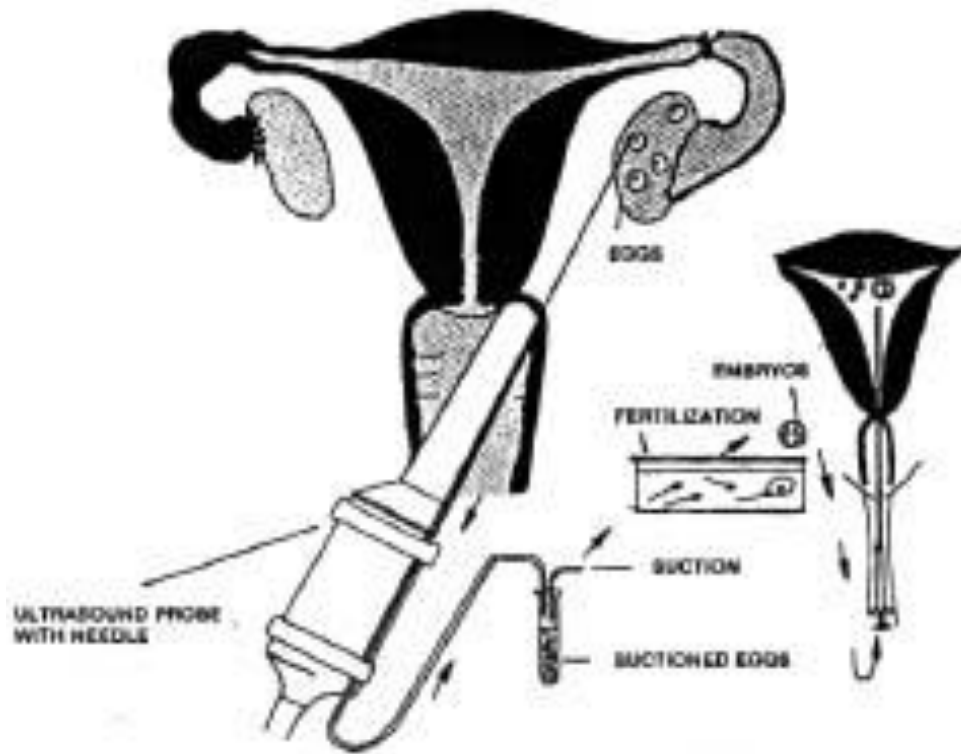
月經 2 4 6 8 10 12 14 16 18

# 誘導排卵

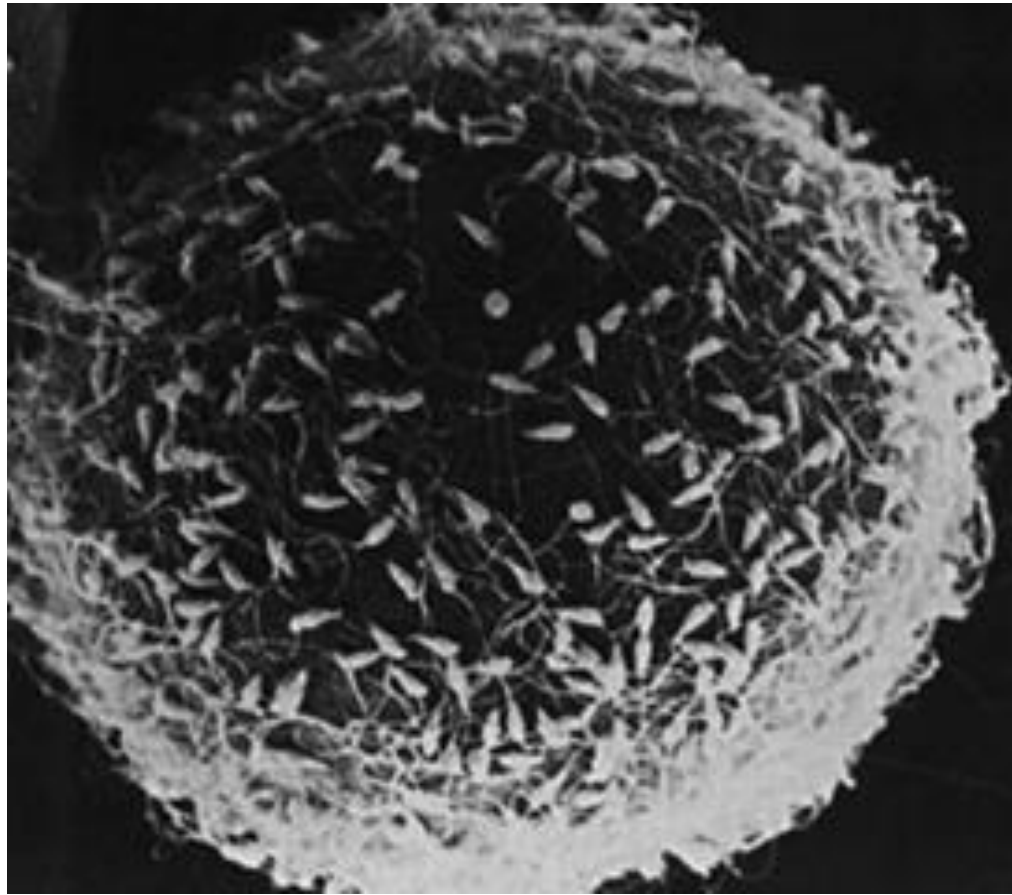
## 長程引卵



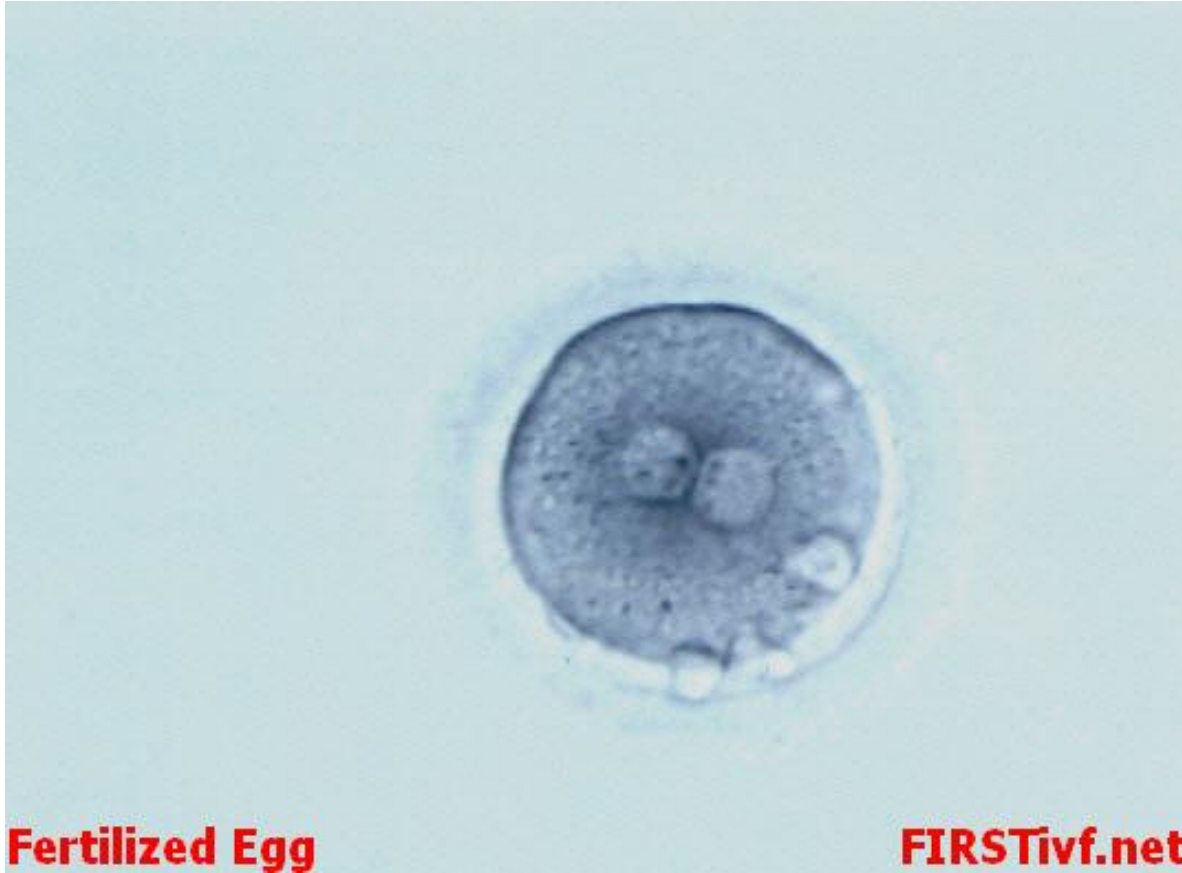# 取卵與植入



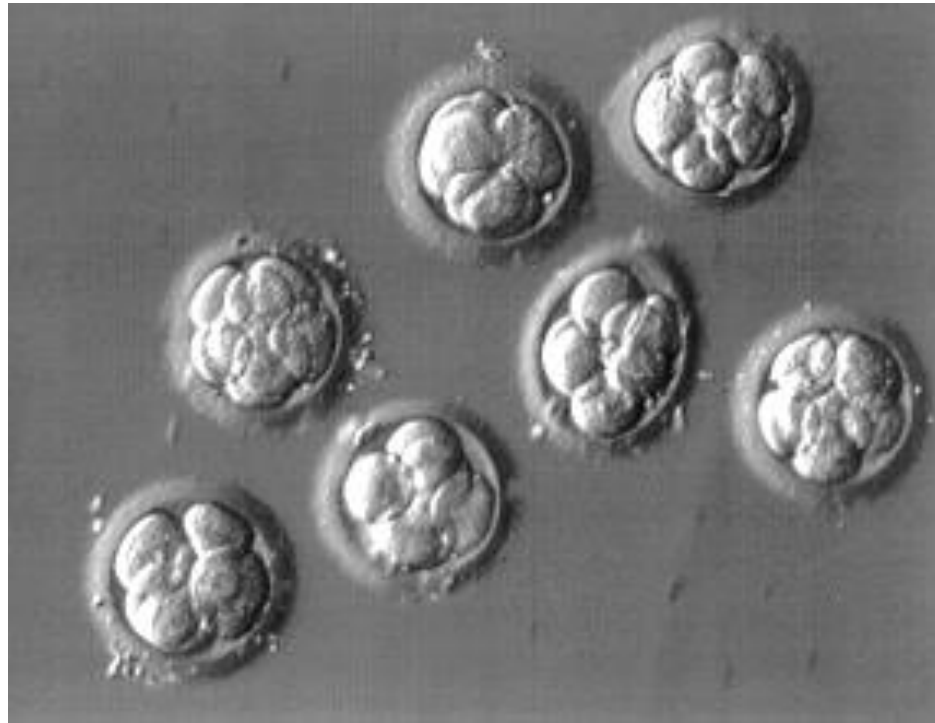
# 卵子與精子



# 受精卵

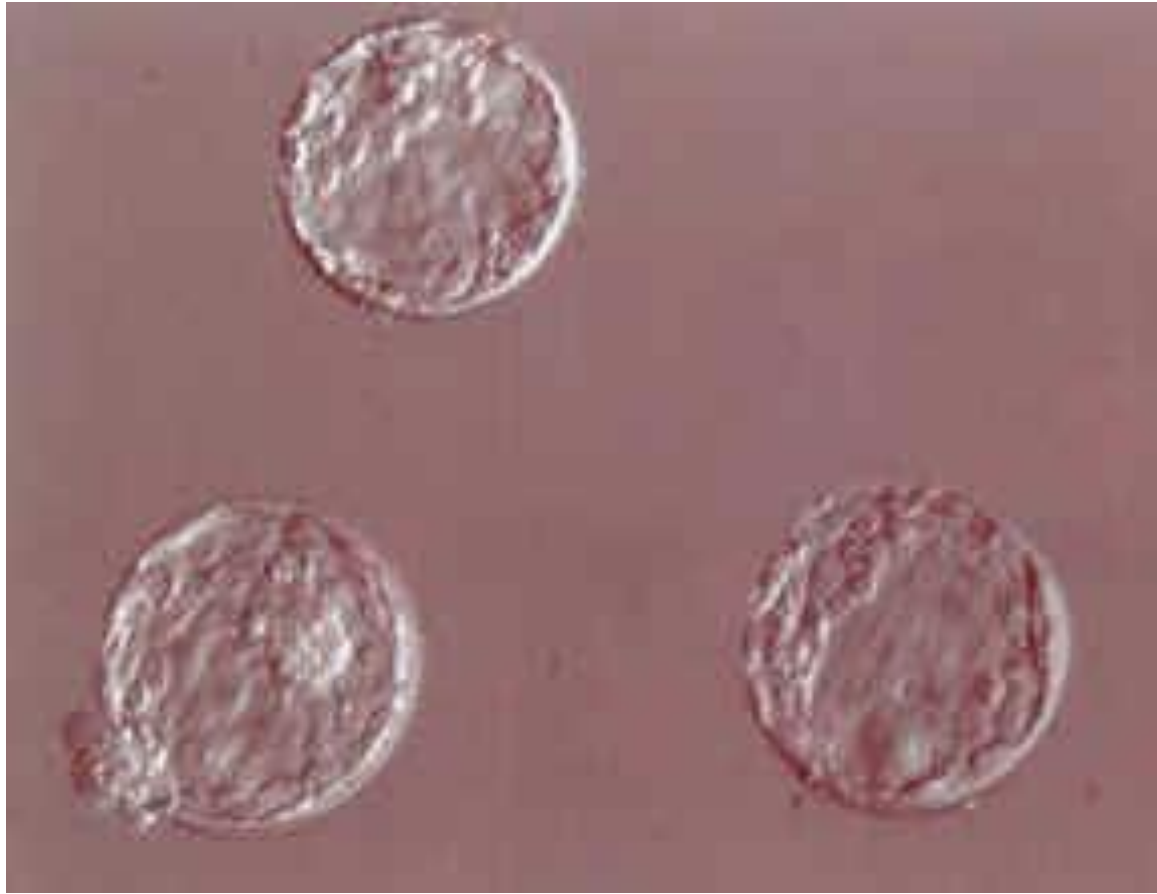

# 胚胎





# 囊胚



祝您

