

出國報告（類別：開會）

參加美國神經放射線醫學會第 62 屆年會

服務機關：台中榮民總醫院放射線部

姓名職稱：陳文賢 代理科主任

國家/地區：美國/拉斯維加斯

會議期間：113 年 5 月 18 至 5 月 22 日

報告日期：113 年 6 月 24 日

摘要

參加美國神經放射線第 62 屆年會(ASNR2024)，地點在拉斯維加斯。這次的會議我看到了本院即將要裝機的最新、最高端的電腦斷層 photon-counting CT 的各種臨床應用，他的解析度遠遠超越了現今業界普遍的機種，臨床應用價值極高。另外關於阿茲海默症的新藥治療所產生的併發症，需要靠腦部磁振造影來協助診斷，提供臨床醫師決定是否持續、暫停或停止藥物治療，定期影像的追蹤對治療預後有關鍵性的影響，在此種藥物引進台灣之前，神經放射科醫師須及早做準備，了解其影像的判讀方式。另外就是關於急性缺血性腦中風治療的最新進展，動脈取栓的適應症必須再放寬了，以提供更多病患獲得良好預後的機會。

關鍵字：美國神經放射線醫學會第 62 屆年會、擴增實境、動靜脈瘻管

目 次

一、 目的.....	1
二、 過程.....	1
三、 心得.....	6
四、 建議事項.....	6
五、 附錄.....	7

一、目的

藉由參加國際會議獲取新知，開拓視野，瞭解目前世界上關於神經醫學影像的最新進展方向，除了增進自己的能力，也與科內同仁分享，促進本院神經放射科的整體進步。

二、過程

(一) 去程搭機

搭華航國際班機至美國洛杉磯，飛行時間約 12 小時，等待 4 小時後再轉國內線班機，飛行約 1 個多小時抵達拉斯維加斯。已經是晚上 8 點左右了。再搭公車前往飯店，到飯店後已經是晚上 9 點了，不過因為拉斯維加斯是知名的觀光城市，這時候馬路上仍然是車水馬龍，逛街的人潮還很多。飯店的大廳就是大型的賭場，熱鬧的景象讓我非常驚訝。飯店 check in 後我就進房休息了。

(二) 開會過程

1. 報到：

在報到程序上，這個會議採用的方式是放了兩台自助印表機，有個螢幕，讓與會的人直接在螢幕上輸入自己的名字，然後列印出自己的名牌，再至旁邊的桌子拿取掛帶，自行組裝。這樣的方式可以節省很多人力，只需有一位工作人員在旁稍微協助即可，完全沒有塞車的現象。這個方式我們可以參考，只不過有一點不是很嚴謹的地方就是，可能會有非本人來列印的可能，如果本人沒有實際來開會，請別人代為列印帶回，如果有申請公費補助，就有可能造假了。覺得去年去 RSNA 的方式也很不錯，就是大會會事先 mail 給開會的人一個 QR code，報到時出示 QR code 掃描即可列印出名牌，但有人工核對身分證明，這個方式我認為是最好的，只不過還是需要一些工作人員在場。

2. 會議內容重點提要

- (1) 遇見優秀的台灣神經放射線前輩。我在會場中遇見了兩位台灣重量級的神經放射科醫師，陳震宇教授及郭萬祐教授，他們都曾經擔任過台灣神經放

射醫學會理事長。陳震宇教授今年獲得了 ASNR 的榮譽會員，相片就掛在會場的走道中，非常明顯。而郭萬祐教授更是現任世界神經放射線醫學會的主席。兩位都在這次的 ASNR 會議中獲邀演講，真的是太了不起了。

- (2) 關於 photon-counting CT(PCCT)：PCCT 是最新一款電腦斷層，他的優點(售價也是)遠遠超越現今業界所使用的 CT，這款電腦斷層才剛上市數年而已，全球使用尚不普遍。在院長的支持下，臺中榮總即將裝機，並且是全台第一部 PCCT。這次的會議有一些內容是關於 PCCT 的，我特別注意了一下，因為不久後便是我們要使用的機器，必須先行了解，以發揮他最大的效益。PCCT 技術是一種先進的 CT 掃描技術，相對於傳統的能量積分 CT 掃描，其主要優勢在於提高了影像的空間分辨率和能量解析度，同時還能夠有效地減少輻射劑量。他最大的優點是解析度提高可以得到高效的骨質影像，獲得更清晰的顱底骨頭構造及內耳的構造分析，對於電腦斷層血管攝影影像的品質也大大的提升。另外的特色是對於金屬假影的降低，可減少血管支架或金屬植入物對影像品質的影響、減少血管鈣化對血管狹窄程度測量的影響。PCCT 影像品質優良，應用的範圍越來越廣，將來對我們工作的效率提升及對診斷的精確度的增加，會有很大的幫助。
- (3) 關於治療阿茲海默症的新藥所產生的併發症的影像表現 Amyloid-related imaging abnormalities (ARIA)：ARIA 是指與抗阿茲海默症治療相關的影像學異常。ARIA 通常與使用抗 β 澱粉樣蛋白抗體治療阿茲海默症的藥物有關，這些藥物目的在減少或清除大腦中的 β 澱粉樣蛋白沉積。雖然有一定的療效，但是研究發現會有一部份的患者會產生併發症，而需要嚴格監控病患的腦部磁振造影的異常，並需要判斷其嚴重度，提供臨床決策治療是否繼續、暫停或終止給藥。ARIA 包括兩種主要類型：ARIA-E(edema, 水腫)：指的是治療過程中發生的腦部水腫。這種影像學異常通常表現為 MRI 掃描中腦部白質或灰質區域的高訊號水腫，反映了治療可能引發的微血管通透性增加造成局部水腫。ARIA-H (hemorrhage 出血)：指的是與治療相關

的微小出血。在 MRI 中，ARIA-H 通常表現為局部低信號區域，這些區域與腦部微小出血沉積有關，可能是由於治療中 β 澱粉樣蛋白抗體導致的血管壁脆性增加。ARIA 的發生對於治療的管理非常重要，需要定期進行影像學監測，以便及時調整治療策略或採取必要的安全措施。治療期間會根據患者的臨床症狀和影像學表現來評估治療的效果和潛在風險。這種治療雖然還是很新，但不久將來必會引進台灣，到時候醫學影像在治療的過程中扮演著非常重要的角色，因此必須先熟悉，以準備迎接阿茲海默治療的新時代。

(4) 腦中風的治療新進展：

- A. 對於急性缺血性腦中風的動脈取栓適應症，先前的研究顯示 ASPECT score 要在 6 分以上，會有明確的效益。而最近的研究顯示，中風發作在 6 小時內的病人，ASPECT 3 分以上，接受動脈取栓也確定可以獲得好的效益，而超過 6 小時，ASPECT 3-5 分，則要看其中風區域大小，最大不要超過 100-125ml，接受動脈取栓也可以獲得比較好的預後。因此急性缺血性腦中風的適應症正在持續放寬中，而台灣在急性缺血性腦中風取栓健保給付條件規定中，並無 ASPECT 分數的限制，這樣代表依最新研究顯示，可以接受健保給付的取栓病人會再增加。在這樣的情況下，我們醫院最大的困境目前是麻醉人力不足的問題，經常在非上班時段麻醉人力無法支援到放射科來協助執行動脈取栓，甚或麻醉雖可以提供在手術室執行動脈取栓，有時也因為手術室的護理人力滿線，無法再提供動脈取栓手術的進行。如果要完備中風取栓團隊人力，麻醉醫師的不足，希望能盡快得到解決。
- B. 對於後循環的缺血性腦中風，也陸續有大型臨床試驗證實有其效益，提供了後循環中風進行動脈取栓的實證。臨床試驗也提出了類似前循環 ASPECT score 的記分方式，有了標準化一致的計分方式可以客觀的比較各種後循環大血管阻塞後的治療預後。

- C. 中風的風險原因方面，以往的觀念是血管必須要狹窄到一定程度之後才會引起缺血性腦中風，但最新的研究改變了這個觀念，只要血管有輕微狹窄也是引起血栓的原因，不可輕忽。治療觀念或許需要改變為更積極的中風預防措施。另外血管壁的影像分析(vessel wall image)的重要性被強調，可以提供隱藏的中風原因，其可能原因包括動脈粥狀硬化、血管壁剝離、血管發炎、moyamoya 疾病、血管痙攣等等。因此這部分需要靠影像的更進一步精進，來分辨中風的原因，並進一步做適當的治療，及減少下一次中風發生的機會。
- D. 另外在中風流程的精進方面，也有講者統整各種 AI 的方式來協助中風治療的流程縮短，包括影像的 AI 自動分析判讀，如偵測是否為出血、判定 ASPECT 分數、大血管阻塞的自動偵測、中風區域的大小、可救區域大小等等影像資訊都可以由 AI 來自動判讀，節省了很多人力，並自動通知醫療團隊準備取栓的器材，加速治療的流程。不過聽完了這演講，感覺放射科醫師的角色越來越不重要，快要被 AI 取代了。
- (5) 新興的影像技術：會議中發表了兩種新興中的影像技術
- A. 磁性粒子成像(Magnetic Particle Imaging, MPI)，它利用超級磁性奈米粒子 (SPIONs) 來生成高解析度的影像。這些奈米粒子通常由鐵氧化物組成，具有高度磁性，能夠在外部磁場下產生顯著的信號。MPI 的原理是通過施加時間可變的梯度磁場來激發奈米粒子的磁性，然後檢測奈米粒子發出的磁信號。這些信號隨後被轉換成空間分辨率很高的影像，能夠提供非常清晰的組織和血流動力學的訊息，甚至於可以做細胞的影像分析如測量 CART T cell efficacy。雖然 MPI 技術還在研究和發展階段，影像多做在動物實驗上，人體實驗尚未開始，但其潛力和優勢已經引起了醫學影像領域的廣泛關注，特別是在需要高解析度、高靈敏度和無輻射的應用中可能會取得突破性進展，讓我們拭目以待，並時時關注其發展狀況，適時切入這個領域以獲得先機。

B. 磁電腦斷層成像 (Magnetoencephalography, MEG)。主要用於記錄和分析人類大腦活動。它利用超導量子干涉儀 (SQUID) 檢測和記錄大腦皮層中產生的極微弱磁場，這些磁場是由神經元群體的電活動所產生的。主要特點和應用為高時空解析度：MEG 能夠提供高時空解析度，即能夠精確測量和定位大腦不同區域的活動，包括毫秒級的時間解析度和毫米級的空間解析度。非侵入性：MEG 是一種非侵入性的檢測技術，不需要對患者進行手術或注射對比劑，因此對患者安全性較高。精確的大腦功能定位：MEG 可以精確地定位大腦中特定功能區域的活動，例如語言、感覺、運動等，這對於手術前的功能定位和腦區活動的研究非常有價值。癲癇病灶定位：MEG 能夠幫助精確定位癲癇發作的來源和病灶，這對於選擇手術和評估治療效果至關重要。腦研究和神經科學研究：MEG 提供了研究大腦活動和神經網絡互動的重要工具，有助於理解認知、情感、記憶等高級腦功能的神經機制。磁電腦斷層成像是一種先進的神經影像學技術，通過測量和分析大腦產生的極微弱磁場，能夠提供關於大腦活動和功能的寶貴信息，對於臨床診斷、研究和治療策略的制定都具有重要的意義。

(6) 大會提供的午餐是簡單的沙拉、蔬菜與牛肉等，每天幾乎一樣菜色，午餐時間多大排長龍，不過至少是有提供午餐，相反的之前參加 RSNA，完全不提供免費午餐，會場有很多的餐飲小站提供咖啡飲料簡餐，全都要另外付費。相反的，在亞洲辦的國際會議幾乎都有提供非常豐盛的午餐及 coffee break 點心。

(三) 回程搭機：經過了 5 天的會議，堅持到最後一堂課後，我跟著郭萬祐教授一同搭車去機場，要開始漫長的搭機過程，在洛杉磯等待轉機的時候，郭教授還帶我進入華航的機場貴賓室休息享用點心，一路上轉機過程有他的帶領照顧，心中踏實許多，畢竟我是很少一個人自己出國，真的很感謝他的照顧。

三、心得

- (一) 參加國際會議讓我學習到相關領域的最新發展，了解自己的不足及需充實的方向。
- (二) 初步了解了 PCCT 影像的應用，今後要好好利用這項利器，發展本院的診斷特色。
- (三) 觀摩國際會議的整體規劃及安排，如會場的選擇、報到流程的順暢性、動線規劃、廠商展示場地的安排、飲食提供、交通安排等等。觀察這些細節可以有助於將來自己舉辦國際會議的參考。

四、建議事項

- (一) 據所知即將裝機的 PCCT 會放在門診健檢區，個人覺得這樣利用率可能不是很好，因為做健檢不需要用到如此高端的機器，反而是健保病人需要較高端的機器來做更精確的診斷，應該把 PCCT 放在健保檢查區。
- (二) 對於急性缺血性腦中風的動脈取栓，其效果已經被證實有效，不僅健保給付已經從 8 小時延長至 24 小時，國際上的研究即使 ASPECT 分數 3-5 分的大中風，也是有其顯著的療效，將來可以執行的病例數預期會明顯增加，而目前本院的腦中風緊急動脈取栓團隊面臨的最大問題不是取栓醫師缺乏，也不是血管攝影室缺乏，而是麻醉人力的不足而無法到放射科執行麻醉，而需放射科醫師及放射師到開刀房的血管攝影室執行取栓手術，放射科醫師及放射師到不熟悉的機器及環境，可能會對急性中風這種超搶時間的處置有所影響。另外就是手術室護理人力也不足，有時候即使放射科醫師及放射師可以到手術室執行動脈取栓，卻因為手術室護理人力已滿線，無法再提供手術的支援。如果能夠解決人力問題，想必對於中榮腦中風動脈取栓手術的治療成效有很大的幫助。
- (三) 對於阿茲海默症的新藥治療及其併發症，將來需要訂定一個詳細的影像追蹤期程，將與神經內科醫師再做討論。
- (四) 關於出國參加國際會議的公費補助問題，因為輔導會核定的會議註冊費是 700 美元，而這次的 ASNR 註冊費是 1800 美元，所以嚴重透支。不知道是否可以由其他管道來補足差額。並且建議今後可以提高註冊費核定。

五、附錄

投稿 E-poster 海報，題目為：

AR-guided Microsurgery with CISS Images for Tentorial Dural Arteriovenous Fistula

擴增實境結合 CISS 影像導引顯微手術治療天幕硬膜動靜脈瘻管



AR-guided Microsurgery with CISS Images for Tentorial Dural Arteriovenous Fistula

Wen-Hsien Chen¹, Chih-Wei Huang², Yuang-Seng Tsuei²

¹Department of Radiology, Taichung Veterans General Hospital, Taichung, Taiwan

²Department of Neurosurgery, Taichung Veterans General Hospital, Taichung, Taiwan

Disclosures

- I have nothing to disclose

Clinical History

- 53-year-old man presented with numbness of four limbs and spastic gaits for 3 months
- MRI showed edema at medulla oblongata and engorged vessels anterior to medulla and cervical cord
- Left tentorial dural AV fistula is diagnosed by DSA with feeding artery from meningohypophyseal trunk, venous drainage down to posterior fossa and cervical spine

Clinical History

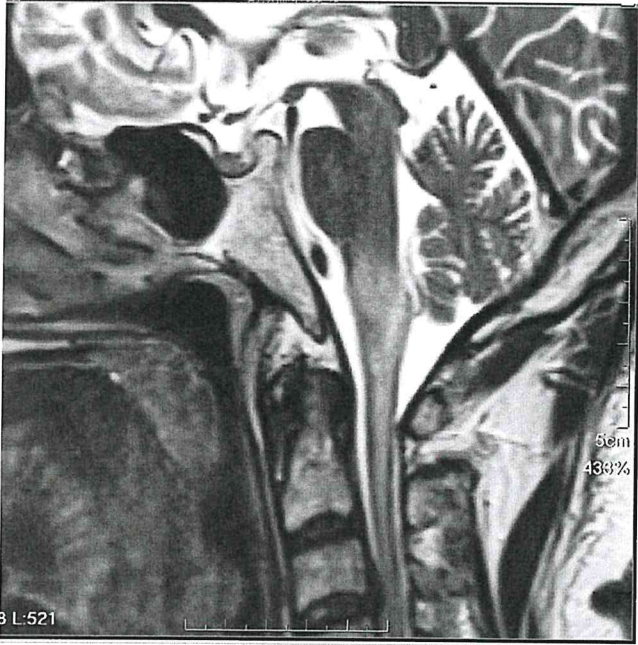
- Trans-arterial embolization with Onyx infusion failed
- Then we used augmented reality (AR) application with fusion of MRI 3D CISS images to aid in the surgical procedure
- Using retromastoid microsurgery guided by AR technology, we successfully obliterated the arterialized veins

Imaging Findings

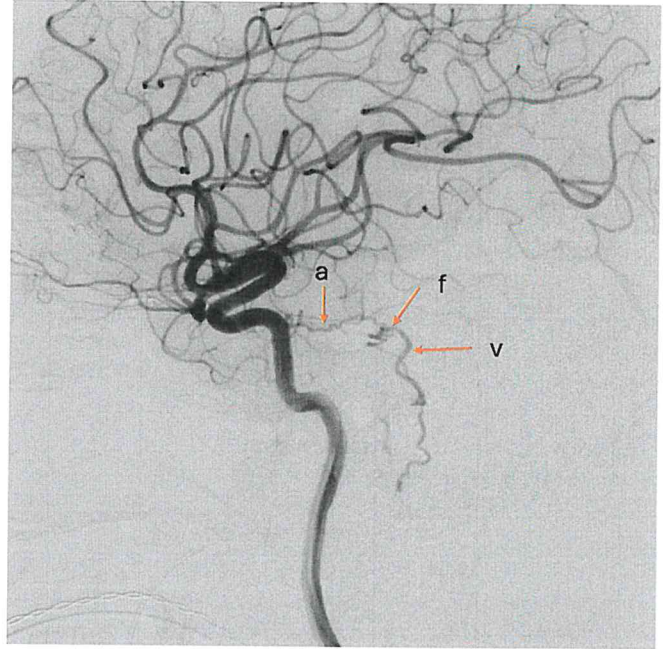
- Brain MRI T2WI images showed edema of medulla oblongata
- DSA showed left tentorial dural AV fistula with feeding artery from left meningohypophyseal trunk, two engorged venous drainage down to posterior fossa
- 3D CISS images could well define two venous drainage connecting with the left tentorium just lateral posterior to left CNV, going down to converge to a single vein just posterior to left CNVIII

Imaging Findings

- AR guidance with fusion of CISS images can help to find the fistula location and relationship of adjacent cranial nerves and vessels during microsurgery
- The two venous drainage of fistula were obliterated and disconnected with left tentorium.

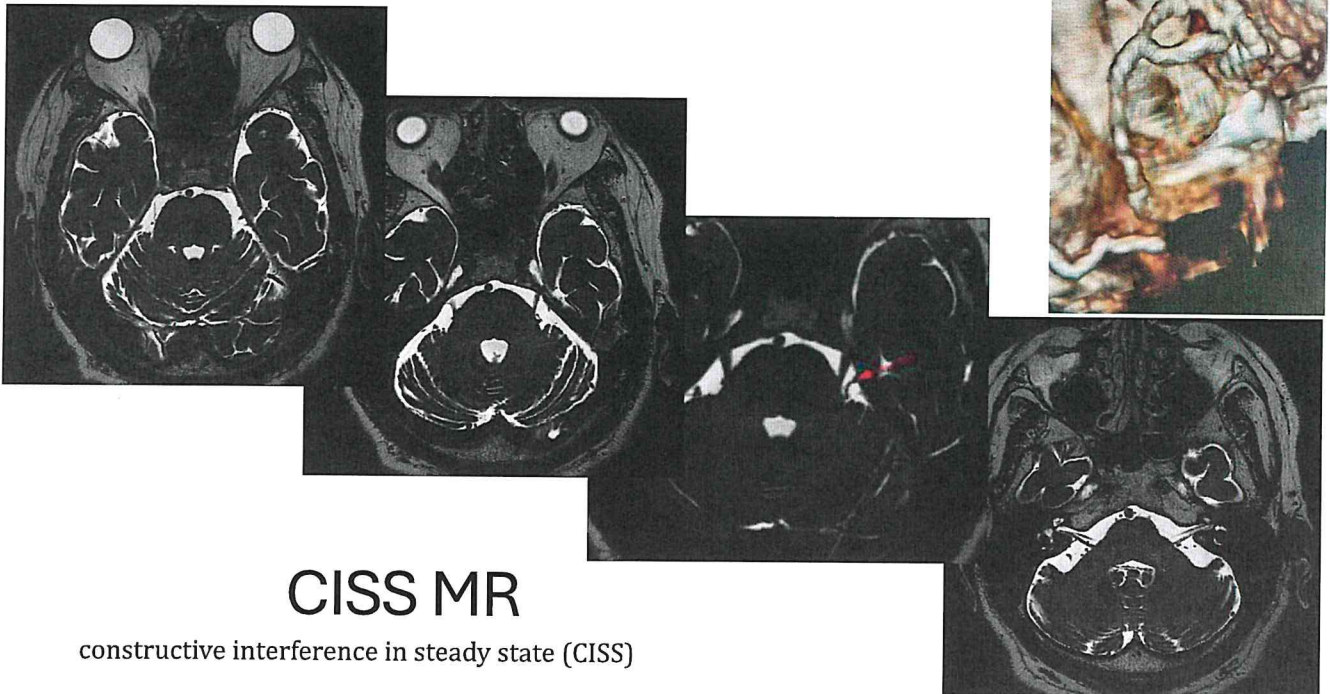

Sagittal T2WI MRI showed edema at medulla oblongata and cervical cord



Left ICA DSA showed left tentorial dural AV fistula (f) with feeding artery from meningo-hypophyseal trunk (a), venous drainage (v) down to posterior fossa

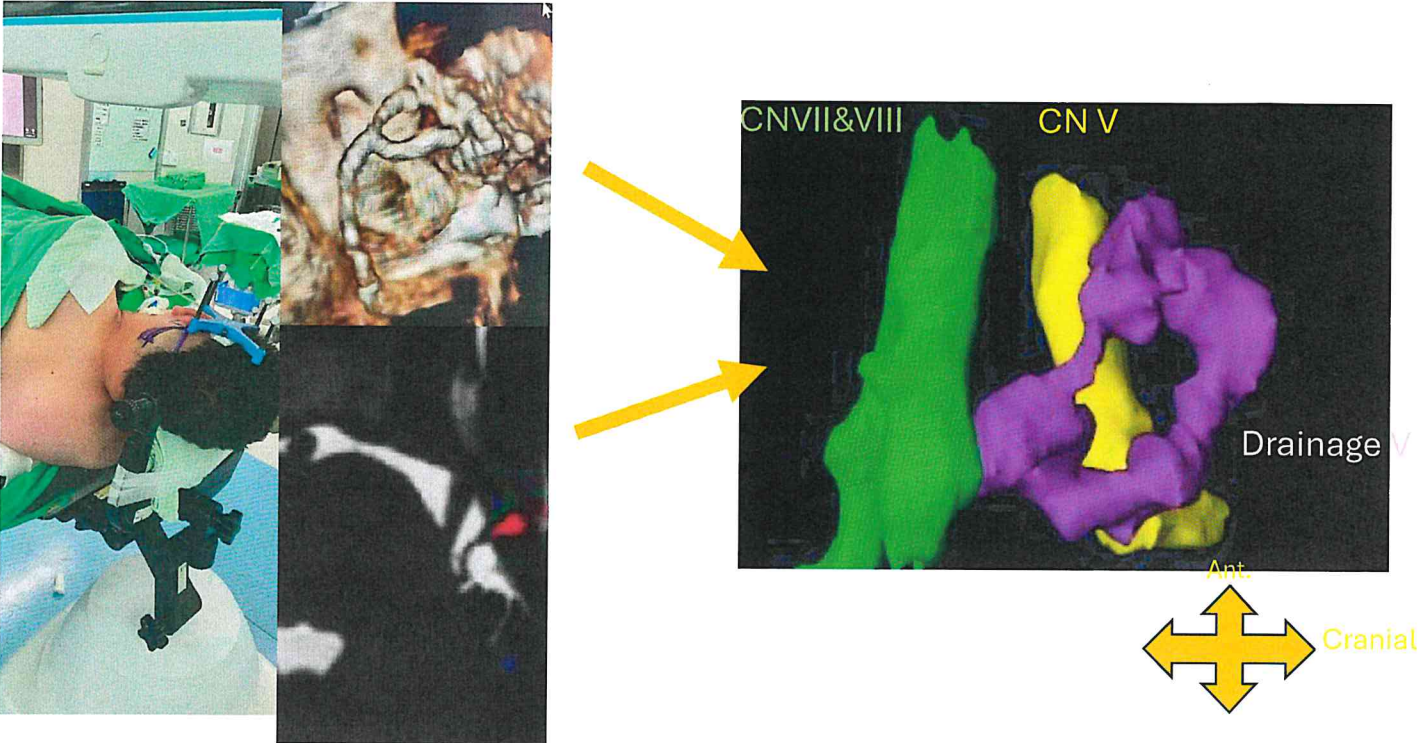
Image processing : 3D reconstruction and navigation



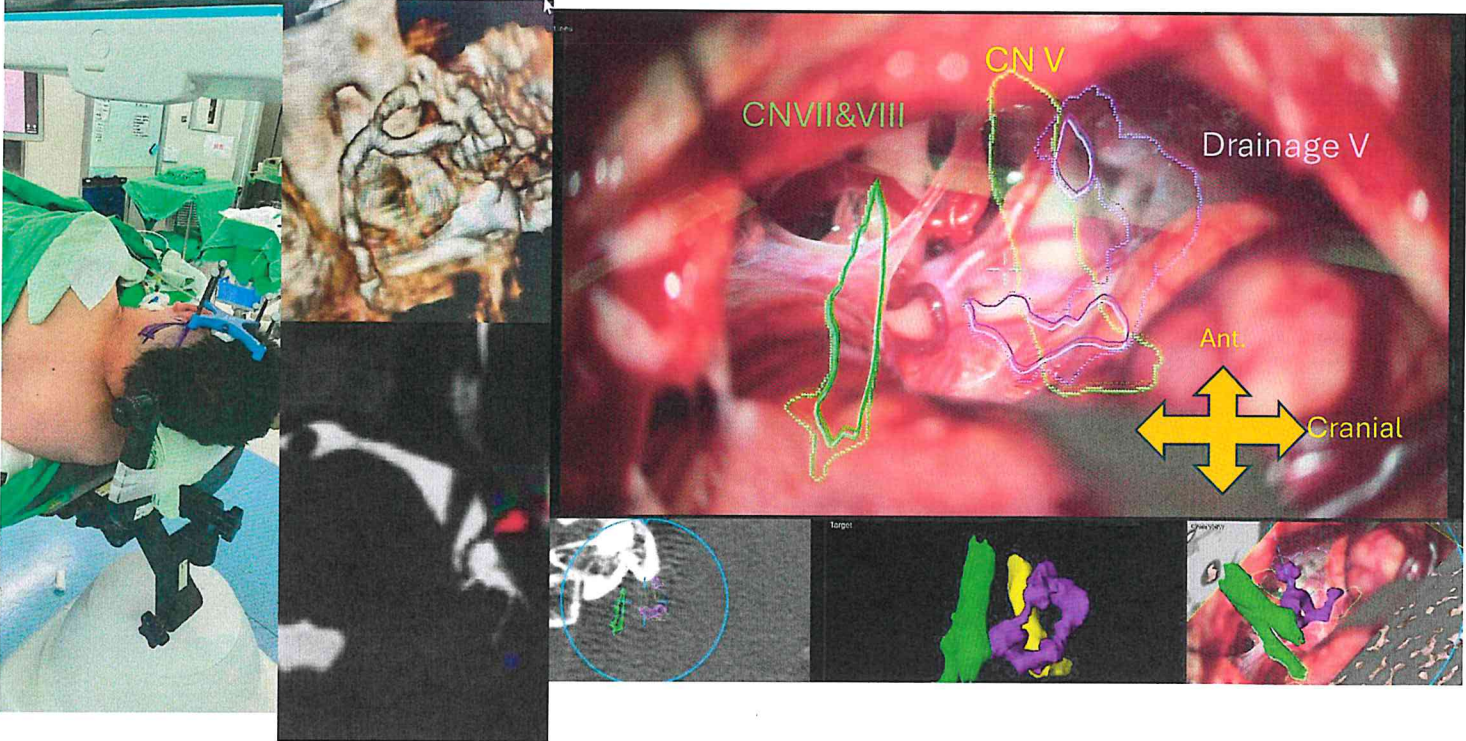
CISS MR

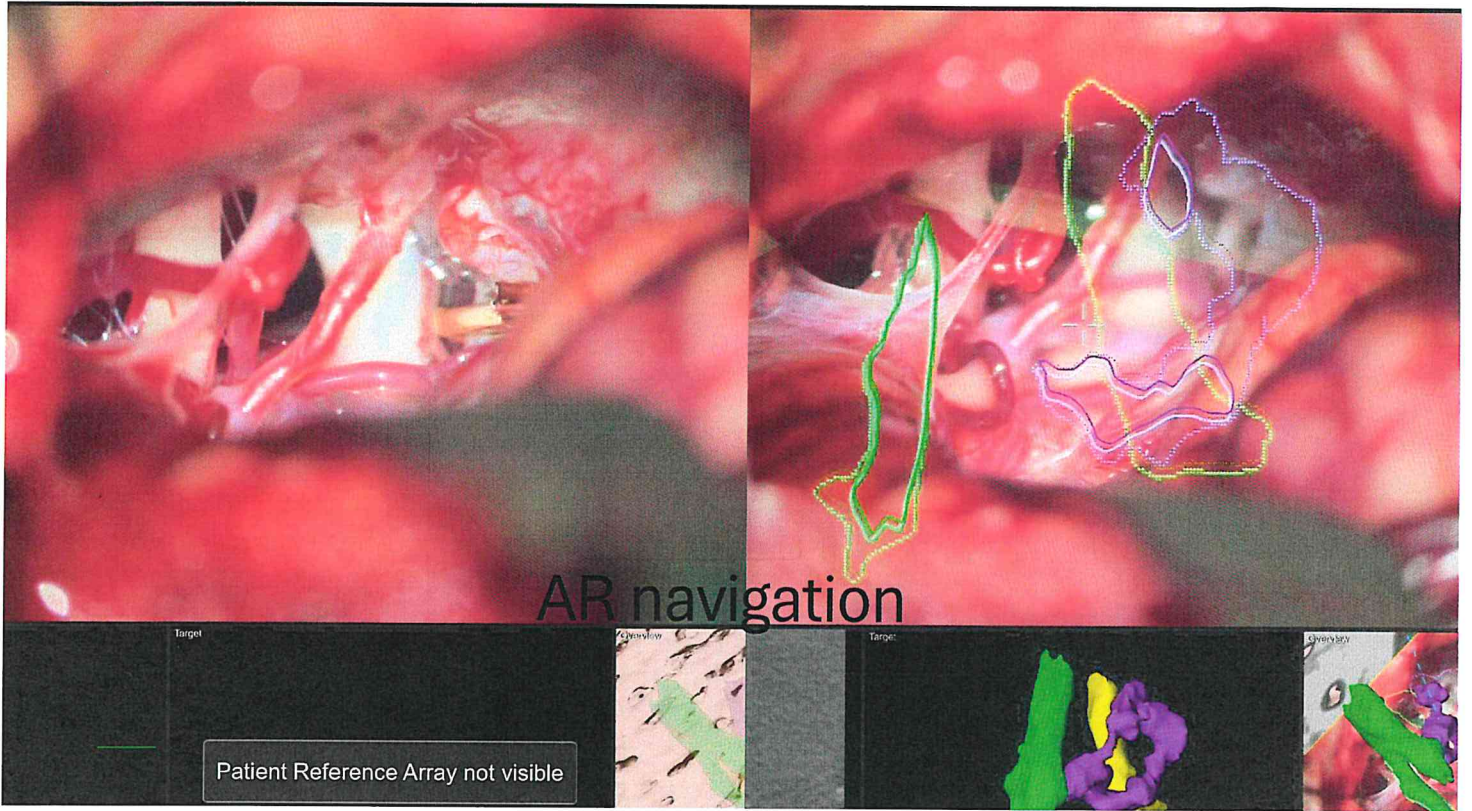
constructive interference in steady state (CISS)

AR-guided microsurgery for deep-seated DAVF

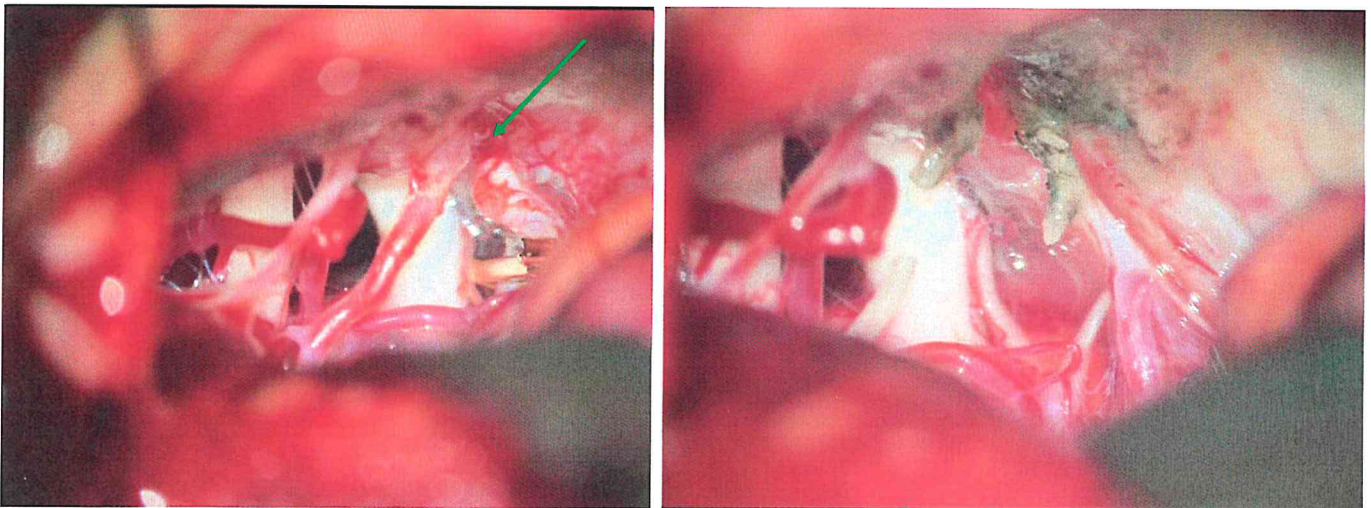


AR-guided microsurgery for deep-seated DAVF

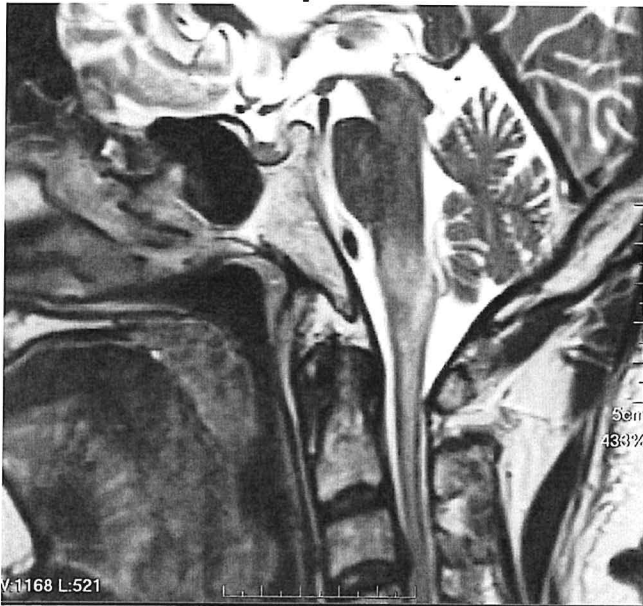



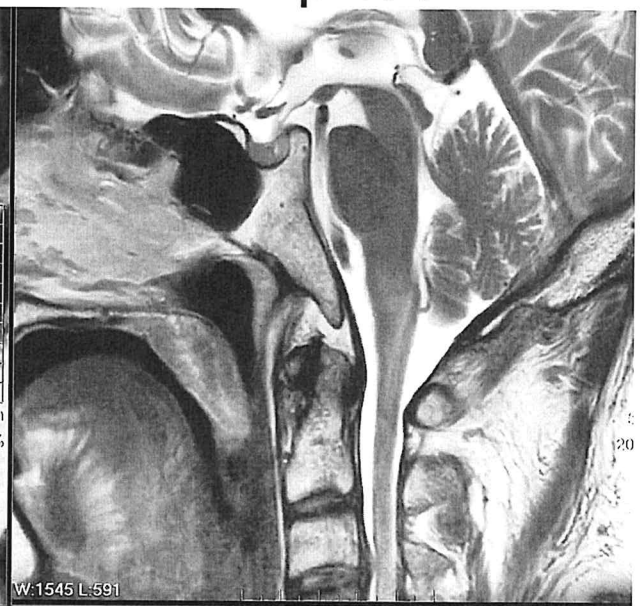OP field



Pre-op



Post-op 1M



Discussion

- Tentorial dural AV fistula with posterior fossa drainage is rare
- Although trans-arterial infusion of Onyx is a curative method for treatment of dural AV fistula, catheterization of the small meningohypophyseal trunk is difficult and infusion of Onyx at this location is hazardous because of possible Onyx reflux into ICA

Discussion

- Microsurgery to obliterate the venous drainage just at the fistula location is an alternative method.
- 3D CISS images can clearly define the low signal of cranial nerves and vessels in the posterior fossa with contrast to bright CSF
- Using the AR guidance with fusion of CISS images could help neurosurgeon confidently and quickly find the fistula location and drainage vein avoiding damage of critical cranial nerves and normal vessels

Teaching Point

- Catheterization of meningo-hypophyseal trunk for arterial embolization of dural AV fistula is difficult and hazardous
- 3D CISS images provide clear definition of cranial nerves, vessels and abnormal vasculature
- Combined with AR guidance and CISS images, neurosurgeon can confidently and quickly find the fistula location and drainage vein avoiding damage of critical cranial nerves and normal vessels

Reference

- Su X, Fan X, Ma Y, Wang J, Wang Y, Zhang H. Diagnosis and Treatment of a Dural Arteriovenous Fistula Involving the Superior Petrosal Vein. *World Neurosurgery*. 2022;167:e648-e55.
- Huang CW, Lee CH, Chung KC, Tsuei YS. Feasibility and workflow analysis of IV-DSA-based augmented reality-guided brain arteriovenous malformation resection in a hybrid operating room: i-Flow tailored method. *J Neurointerv Surg*. 2023.