

淺談現代根尖顯微手術

文 / 吳劭穎 醫師

· 台中榮總牙髓病科總醫師

根尖顯微手術：治療步驟

1. 皮瓣設計 (Flap design)

在早期的手術步驟中，半月形切線是最常用的設計，特別是上顎前牙區域，但這種切法如今已不再被使用，主要是對於手術區域的視野及操作不佳，以及在傷口癒合時可能會造成延長的發炎反應和疤痕的形成。現代的顯微手術主要使用三角型皮瓣 (triangular flap) 加一條垂直切線或是使用papilla base incision試圖保留papilla，抑或是選擇Lüebke-Ochsenbein submarginal flap，其中後者在上顎前牙美觀區是最常用的選擇。使用Lüebke-Ochsenbein submarginal flap時切線位在附連牙齦上，所以術後幾乎不會造成牙齦邊緣和齒間乳頭的退縮，因此可以避免假牙邊緣的曝露以及前後牙區域“Black triangles”的出現。在顯微手術中，垂直切線的長度需要比傳統方法長約1.5~2倍，如此才能提供良好的視野以及顯微鏡光源的照射。

2. 骨切除 (Osteotomy)

在現代顯微手術中，由於顯微鏡提供的放大和照明功能使得骨切除變得更為保守，骨切除的直徑僅為3~4mm，剛好足夠一支3mm的超音波器械進入操作而已 (見圖1)，而為了達到如此小的骨切除，準確的定位根尖位置是相當重要的，而臨床醫師必須謹記以下幾點：

- A. 某些時候皮質骨會有破孔讓我們在顯微鏡底下易於定位，這時骨切除的位置是顯而易見的，有時我們也可以使用顯微探針穿透薄層的皮質骨來定位病灶的區域。
- B. 如果皮質骨是完整的，那我們可以使用X光影像或是CBCT影像量測牙齒的長度來幫助我們預估根尖的位置。
- C. 如果下顎臼齒的根尖病灶橫跨了兩個牙根，那麼骨切除的位置最好由病灶的正中心開始，如此才能安全地找到近心和遠心牙根尖的位置。
- D. 如果骨切除的深度已達2~3mm卻還沒看到

牙根尖的話，我們需要置放一些X光不透射的材料在皮質骨中 (例如：馬來膠、resilon、鋁箔) 然後去照一張根尖X光片，來幫助我們定位根尖的位置。

小範圍的骨切除能降低術後的不適以及有更快的癒合，目前的臨床研究也指出骨切除的範圍越小，則癒合的速度越快，因此我們必須瞭解骨切除的範圍要盡可能的小，但是也要足夠大到讓臨床步驟能順利的完成。

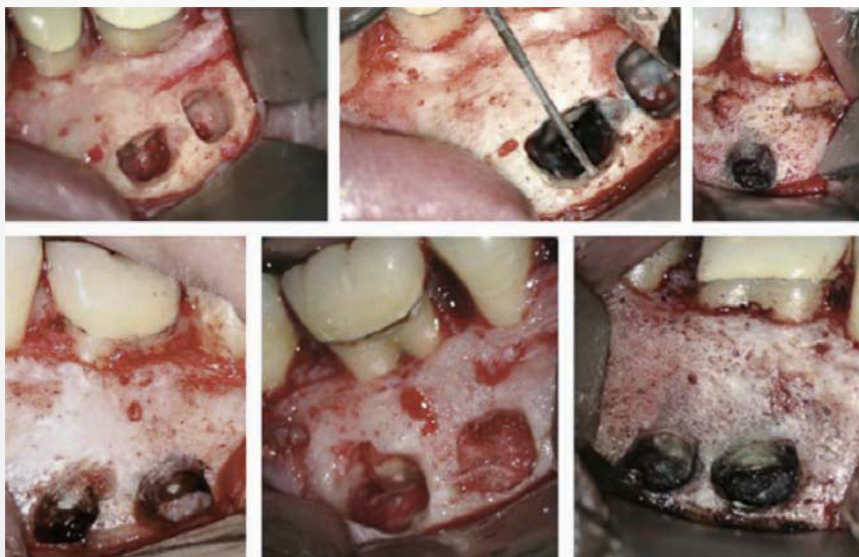


圖1：骨切除的直徑大小為3~4mm，牙根切除的角度為0°~10°

3. 根尖切除 (Root resection)

在根尖區域的肉芽組織移除而可以清楚地看到牙根尖之後，垂直牙根長軸切除3mm的牙根尖，這個步驟可以使用Lindemann bur接在45度角手機在噴水冷卻下進行，臨床上根尖切除的準則如下：

- A. 3mm的根尖切除大約等於Lindemann bur寬度的2倍。
- B. 在根尖切除之後更有利於完整地移除所有的肉芽組織，因為通常有殘餘的肉芽組織位在根尖後方。

在過去20年來根管治療的文獻當中支持在根尖手術時進行根尖切除的原因大致如下：

- A. 移除根尖病灶組織。
- B. 移除解剖變異處（如：apical deltas、副根管、apical ramifications和嚴重的牙根彎曲）。
- C. 移除醫源性的傷害（如：ledges、blockages、破孔、strip perforations、斷離器械）。
- D. 增進根尖肉芽組織的移除。
- E. 對根管系統進行處理，特別是當根管上方有堵塞或是由牙冠處進行非手術性的治療是不可行的、太耗時的或是太過侵犯性的時候。
- F. 評估根尖封閉性。
- G. 創造好的根尖封閉（apical seal）。
- H. 減少根尖的穿孔。
- I. 評估是否有完整性/不完整性垂直牙根斷裂。

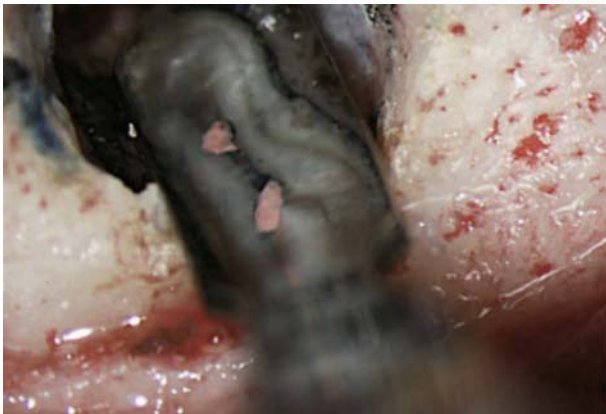


圖2：切除的牙根表面使用亞甲基藍染色檢視牙周韌帶是否為不中斷的連線，以確認達到完整的牙根切除。

對於牙根尖切除的長度其實沒有定論，其中一項賓州大學對於牙根尖的解剖實驗得出至少需要切除3mm長的根尖，以移除98%的apical ramifications及93%的側枝根管。

為了確認根尖的完全移除，需要使用亞甲基藍染色並且在適當的放大倍率下檢視（10~12倍）牙周韌帶的存在，當牙根尖被完全切除時，牙周韌帶會繞著牙根呈現不中斷的連線（見圖2）。而不完整的牙根切除往往是手術失敗最常見的原因。

4. 根尖切除：Long bevel V.S. Short bevel

在傳統的根尖手術中，根尖切除的斜角約為朝向頰側沿著牙根長軸約45°~60°做切除，但是並沒有適當的證據來證明其合理性，相對的，根尖切除時的斜角越大，越可能出現以下的併發症。

- A. 對於頰側supporting bone過度的傷害及不必要的移除。
- B. 不完整的根尖切除，特別是下顎臼齒牙根往舌側彎曲的情況時。
- C. 在牙根舌側/頰側可能會有遺漏的解剖位置未清潔到。

因此，在進行顯微根尖手術時，根尖切除的角度建議為垂直牙根長軸的0°斜角（見圖1），另一項顯微手術的重點即為在顯微鏡下以高倍數放大檢視根尖區域，仔細地檢視是否有造成非手術根管治療失敗的原因，在檢視的過程當中可以先沖洗並使用Stropko irrigator吹乾表面（見圖3），接著使用1%亞甲基藍染色牙根尖，並用顯微口鏡呈45°角擺放來檢視根管系統的解剖細節。其中最常見的發現為封填材料和牙根之間的縫隙（gap），而這個空間可

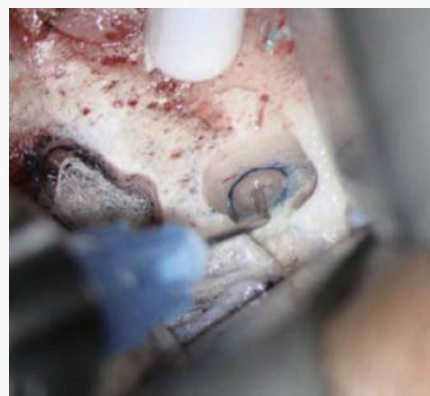

圖3：使用Stropko irrigator吹乾牙根表面並在顯微鏡底下做檢視

以被亞甲基藍所染色呈現，除此之外，我們也應該檢查牙根是否有其他狀況像是垂直牙根斷裂、破孔、副根管等等。

4. 狹部 (Isthmus) 的臨床重要性及處理

狹部 (Isthmus) 是介於兩個根管之間一道狹窄、緞帶形 (Ribbon-shaped) 的連接，裡面含有牙髓和一些組織，狹部和根管系統是相連通的，並非獨立的空間，所以在根管的清創修型時也需要被處理及封填。在進行根尖手術時，我們必須留意在小白齒和大白齒中，80%~90%的病例於根尖3mm處會有狹部的出現，這也是為什麼如果在手術中只做根尖切除而不做根尖製備修形及封填常常會導致手術失敗，可能是因為沒有對狹部有良好的治療。因此在根尖切除之後，檢視根尖部分是否有未處理過的根管及狹部是最重要的一個步驟。另外重要的是，根尖製備時根管及狹部都需要有3mm的深度才足夠。

5. 根尖製備 (Root-end preparation)

根尖製備的目的在於移除根管封填材料、感染源、壞死組織及管內殘屑，並且創造適當的空間進行根尖逆充填，理想的根尖製備為深度至少3mm的Class I cavity (如圖4)，角度必須平行根管本來的解剖外型，然而這個要求使用傳統的手術方法並無法達成。

顯微根尖手術進行時使用超音波器械進行根尖製備，使用的重點不在於品牌而是使用的方式，理想的方法為來回反覆的輕觸牙根，較

輕的接觸可以提供較好的切削力，因為超音波的作用靠的是震動，因此相反的，連續的施壓反而造成切削力較差。

在根尖製備時，臨床醫師須要注意以下幾點：

- A. 根尖製備一開始在較低放大倍率下進行 (4X~8X)，主要在定位並沿著牙根長軸製備。
- B. 當超音波器械定位後，可以使用較大的放大倍率進行 (10X~12X)。
- C. 超音波器械使用時必須是輕柔而且來回掃動的形式，短距離的前後上下移動會帶來效率較佳的切削。
- D. 間歇性的使用會比持續施壓在牙本質上要來的有效率。

當根尖製備完成後，使用micro-condenser把馬來膠壓一下，並且使用顯微口鏡確認是否為乾淨且乾燥的Class I cavity (見圖5)。

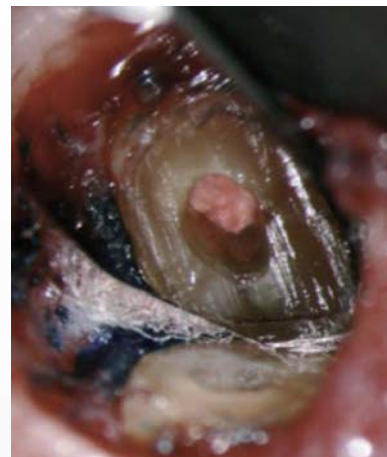

圖5：
根尖製備完成後的Class I cavity，周圍根管壁上不能有殘屑、組織和封填材料殘餘。

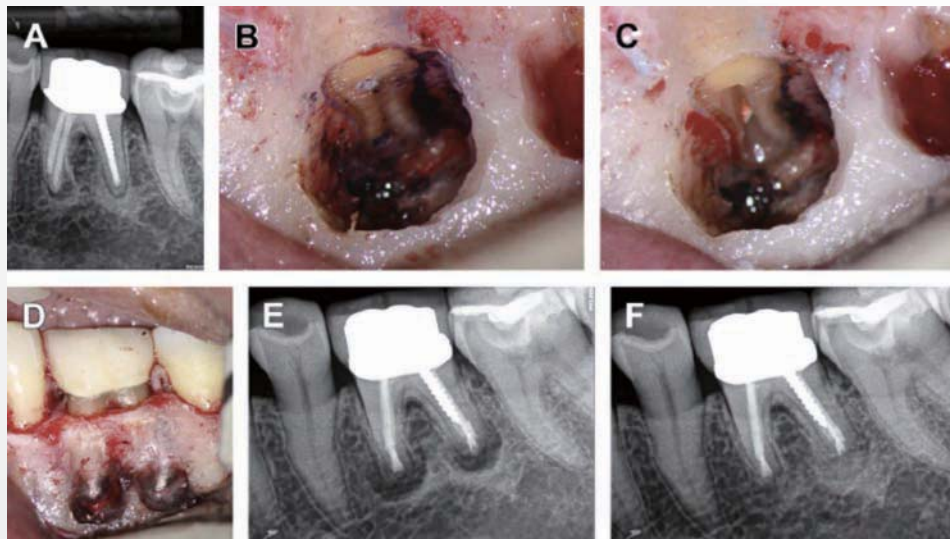


圖4
A：術前X光：非手術性根管治療失敗並有根尖病灶形成；
B：檢視根尖切除的表面發現在兩個近心根管之間有未製備的狹部；
C：使用超音波做根尖製備；
D：術後臨床照，使用bioceramic做為根尖逆充填材料；
E：術後X光片；F：術後一年的追蹤X光片，可見根尖病灶的完成復原

6. 根尖封填 (Root-end filling)

在根尖封填的步驟當中最重要的就是良好的止血以及根尖逆充填窩洞的乾燥，為了達到這個要求，可以使用加了腎上腺素的濕棉球放在骨切除的空洞中，如此還能避免在根尖封填時材料掉進周圍骨頭和牙周韌帶中

在過去數十年間，有許多材料被使用做為根尖封填材料，例如：銀粉、金箔、ZOE cements、GI cements、複合樹脂、IRM、SuperEBA、MTA等等，雖然沒有任何一種材料能完全滿足理想的需求，但是MTA依然是根尖封填材料的首選。MTA有良好的生物相容性，在接觸到根尖周圍組織時能夠促進組織再生。

近年來，有一些新的tricalcium silicate cement被發展出來用做根尖封填的材料，Biodentine、Bioaggregate、Endosequence Root Repair Material (RRM)、Root Repair Putty (RRP) 就是其中幾例，這些材料的物理性質包括了體積穩定性、高的機械性鍵結強度、高pH值和X光不透射性、親水性等等，目前的研究認為在細胞毒性上和MTA相仿，這也就表示這些生物相容性的材料是能被安全地使用的。

總結傳統根尖手術和現代顯微根尖手術主要的差異如以下表格所示：

	傳統根尖手術	顯微根尖手術
骨切除的大小 (Osteotomy size)	8~10mm	3~4mm
斜角角度 (Bevel angle degree)	45°~65°	0°~10°
檢視切除的根尖區域	無	有
狹部 (Isthmus) 的確認和治療	無	有
根尖製備	較少維持在根管內	總是維持在根管內
根尖製備的器械	Bur	超音波器械
根尖封填材料	銀粉	MTA
縫線	4-0絲線	5-0、6-0單股線
縫線移除的時間	7天	2~3天
癒合的成功率 / 1年的追蹤結果	40%~90%	85%~97%

根尖顯微手術：預後及治療結果

現代的顯微根尖手術已經有了技術性的進展，主要在於牙科顯微鏡、超音波器械和顯微手術器械的出現，以及生物相容性高的根尖封填材料問世帶來了更高的治療成功率，顯微根尖手術臨床上的短期追蹤（1年）成功率為96.8%，5~7年的長期追蹤成功率為91.5%。為了達到良好的治療結果，術前的病例選擇和評估也是相當重要的，Kim和Kratchman學者曾經就病灶的大小和類型將手術病例分類為A至F，而就手術後的成功率來說，分類A~C的成功率為95.2%，而分類D~F的成功率僅為77.5%，可見病例評估之重要性。

有鑑於傳統根管治療及顯微根尖手術的高成功率，大部分的根尖病灶都可以被成功的治療，未來的挑戰可能是牙周牙髓合併病灶的治療及處置，而其他新的生物活性材料也仍需要更完整的研究及臨床試驗來證明其適用性。



參考資料

1. Floratos S, Kim S. Modern Endodontic Microsurgery Concepts - A Clinical Update. Dent Clin N Am 61 (2017) 81-91
2. Kim S, Kratchman S. Modern endodontic surgery concepts and practice : a review. J Endod 2006 ; 32(7) : 601-23
3. Kim S, Pecora G, Rubinstein R. Coloe atlas of microsurgery in endodontics. Philadelphia : W.B. Saunders ; 2001