


## 乾癬—偉大的模仿者

文／臺中榮總皮膚科暨乾癬治療中心主任 閻忠揚

乾癬治療中心

閻忠揚 主任



### 【主治專長】

青春痘、皮膚感染症、美容醫學、一般皮膚病、乾癬、異位性皮膚炎、酒糟性皮膚炎、慢性搔癢性疾病

### 【門診時間】

皮膚科：週二上午／週三下午

自費美容醫學：週一下午／週二下午

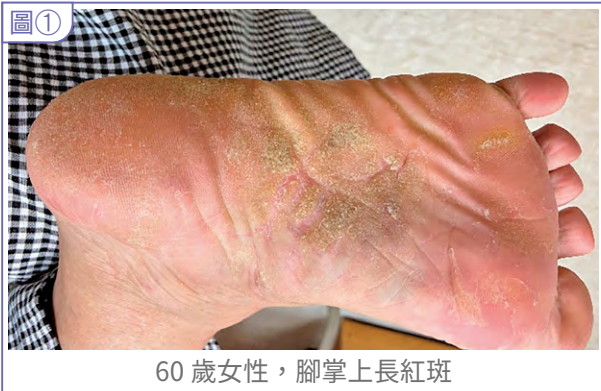乾癬是一種慢性病，典型的皮膚表現為紅色斑塊伴隨銀白色的屑，好發於頭皮、軀幹與四肢，但有些人早期發病時，容易被誤診為濕疹、汗皰疹與脂漏性皮膚炎。

臺中榮總乾癬中心診斷了許多被誤診為濕疹、汗皰疹與脂漏性皮膚炎的病人，在使用口服類固醇時，皮膚病灶類似痊癒；但停用口服類固醇時，皮膚病灶馬上誘發出來，甚至比之前還嚴重。

一位 50 多歲中年女性，來中榮皮膚科求診時，手上長出奇癢的水泡，但仔細看有些不是水泡而是膿皰，這是一種少見的乾癬名為掌蹠型膿皰乾癬。它

這種乾癬只長在手掌與腳掌，水泡和膿皰並存，它與外界接觸過敏原無關，它是於體內發出，由於免疫系統過度往某一邊傾斜，使得皮膚產生病兆，有時病人有可能合併關節炎。此病人後來在擦藥合併紫外線的局部治療已痊癒，但已告知此種狀況，仍會再來，如有發生，早點治療，並定期做關節超音波檢查，與抽血血脂肪檢查。

另一位 60 歲女性，腳上掌紅斑，被其他醫生診斷為香港腳，但仔細檢查腳底皮膚狀況為界線明顯的紅斑、微微的脫屑，其他也沒有明顯的皮膚病灶，但再仔細的檢查下，肚臍有微微的紅

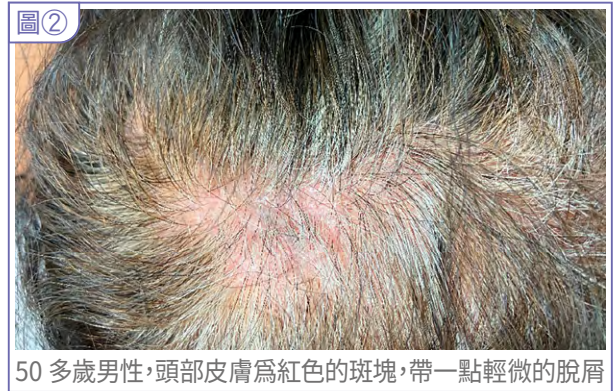


60 歲女性，腳掌上長紅斑

斑，帶一點輕微的脫屑，此為輕症的乾癬，再正確的診斷與治療後，病人已痊癒但，已告知此種狀況，仍會再來。(圖①)

另一位 50 多歲男性，頭皮癢並有頭皮屑，被其他醫生診斷為脂漏性皮膚炎，經過局部的藥物治療，不但無效，而且擴散到其他頭皮的地方，於是他過來求診，但在仔細的檢查下，皮膚為鮮紅的斑塊，帶一點輕微的脫屑，淡斑塊間多為界線明顯的病兆；且在病人手指甲有小小的凹洞，此為乾癬的特徵，此病人除了局部用藥也加了口服用藥，已痊癒但，已告知此種狀況，仍會再來。(圖②)

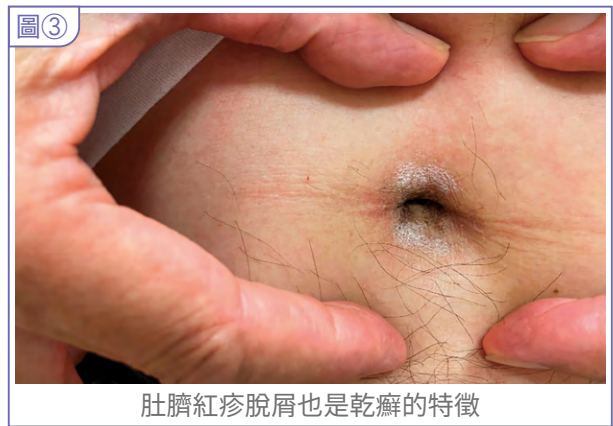
沒錯，乾癬是一種慢性病，他像一個老朋友，會經常拜訪您，他不會斷根，他可以控制到皮膚關節都完全正常，你說痊癒了嗎？還沒有，仍要長期控制，那要一直吃藥嗎？有些人也可以不必，



50 多歲男性，頭部皮膚為紅色的斑塊，帶一點輕微的脫屑

如何改善體質，改變生活型態，提早治療，大家一起努力，朝痊癒邁進。

筆者於今年 7 月受邀到新加坡，分享臺中榮總的乾癬整合照護治療，相對於其它國家甚至臺灣其它醫院，都數一數二。本中心結合了皮膚科、風免科、腸胃科、心臟科的專家與特色性 52 關節超音波、頸內動脈超音波、甚至開發中的全世界獨特個人化藥物篩選平台、都可以幫乾癬病人做到全方面的治療。



肚臍紅疹脫屑也是乾癬的特徵